

Документ подписан простой электронной подписью
Информация о владельце:
ФИО: Косенок Сергей Михайлович
Должность: ректор
Дата подписания: 11.06.2024 15:52:00
Уникальный программный ключ:
e3a68f3eaa1e62674b54f4998099d3d6bfdcf836

**БЮДЖЕТНОЕ УЧРЕЖДЕНИЕ ВЫСШЕГО ОБРАЗОВАНИЯ
ХАНТЫ-МАНСИЙСКОГО АВТОНОМНОГО ОКРУГА – ЮГРЫ
«Сургутский государственный университет»**

СОГЛАСОВАНО:

Главный врач

БУ «Сургутская городская

клиническая станция

скорой медицинской помощи»

_____ Ю.М. Салманов

«14» июня 2023 г.

УТВЕРЖДАЮ:

Проректор по учебно-методической работе

_____ Е.В. Коновалова

«15» июня 2023 г.

Медицинский колледж

ФОНД ОЦЕНОЧНЫХ СРЕДСТВ ПРОФЕССИОНАЛЬНОГО МОДУЛЯ

**ПМ.05 ОКАЗАНИЕ СКОРОЙ МЕДИЦИНСКОЙ ПОМОЩИ В ЭКСТРЕННОЙ И
НЕОТЛОЖНОЙ ФОРМАХ, В ТОМ ЧИСЛЕ ВНЕ МЕДИЦИНСКОЙ
ОРГАНИЗАЦИИ**

МДК.05.01. Осуществление скорой медицинской помощи в экстренной и неотложной
формах

УП.05 Учебная практика

ПП.05 Производственная практика

Специальность _____

31.02.01 Лечебное дело

Форма обучения _____

очная

Сургут, 2023 г.

Фонд оценочных средств разработан на основе Федерального государственного образовательного стандарта среднего профессионального образования по специальности 31.02.01 Лечебное дело, утвержденного Министерством Просвещения Российской Федерации Приказ от 04 июля 2022 г. № 526.

Разработчики:

Джантурина Ж.М., преподаватель

(Ф.И.О., ученая степень, звание, должность преподавателя)

Салманов Ю.М., главный врач БУ «Сургутская городская клиническая станция скорой медицинской помощи»

Ф.И.О., должность, место работы

Фонд оценочных средств рассмотрен и одобрен на заседании МО специальности «Лечебное дело»

«27» апреля 2023 года, протокол № 2

Председатель МО _____

Кравченко Т.Э., преподаватель

Ф.И.О., ученая степень, звание, должность

Фонд оценочных средств рассмотрен и одобрен на заседании учебно-методического совета медицинского колледжа

«18» мая 2023 года, протокол № 5

Директор Медицинского колледжа _____

Бубович Е.В., к.м.н., доцент

Ф.И.О., ученая степень, звание, должность

СОДЕРЖАНИЕ

1. Паспорт фонда оценочных средств
2. Результаты освоения профессионального модуля, подлежащие проверке
3. Оценка освоения междисциплинарного(ых) курса(ов)
4. Оценка освоения профессионального модуля
5. Типовые контрольные задания или иные материалы, необходимые для оценки знаний, умений и навыков и (или) опыта деятельности, характеризующих этапы формирования компетенций в процессе освоения образовательной программы

1. Паспорт фонда оценочных средств

Результатом освоения профессионального модуля 05 «Оказание скорой медицинской помощи в экстренной и неотложной формах, в том числе вне медицинской организации» является готовность обучающегося к выполнению вида профессиональной деятельности, владение практическим опытом, умениями, знаниями, которые формируют профессиональные и общие компетенции, предусмотренные ФГОС СПО по специальности 31.02.01 Лечебное дело:

1. Иметь практический опыт:

ПО1- оценка состояния, требующего оказания медицинской помощи в экстренной форме;

ПО2- выявление клинических признаков состояний, требующих оказания медицинской помощи в неотложной форме;

ПО3- распознавание состояний, представляющих угрозу жизни, включая состояние клинической смерти (остановка жизненно важных функций организма человека (кровообращения и (или) дыхания), состояния при осложнениях беременности, угрожающих жизни женщины, требующих оказания медицинской помощи в экстренной форме;

ПО4- оказание медицинской помощи при внезапных острых заболеваниях и (или) состояниях без явных признаков угрозы жизни пациента, требующих оказания медицинской помощи в неотложной форме, в том числе несовершеннолетним;

ПО5- оказание медицинской помощи при внезапных острых заболеваниях и (или) состояниях в неотложной форме, в том числе несовершеннолетним;

ПО6- оказание медицинской помощи в экстренной форме при состояниях, представляющих угрозу жизни, в том числе клинической смерти (остановка жизненно важных функций организма человека (кровообращения и (или) дыхания), состояниях при осложнениях беременности;

ПО7- проведение мероприятий базовой сердечно-легочной реанимации;

ПО8- применение лекарственных препаратов и медицинских изделий при оказании медицинской помощи в экстренной форме;

ПО9- проведение мероприятий по организации оказания первой помощи до прибытия бригады скорой медицинской помощи населению при угрожающих жизни состояниях и (или) заболеваниях.

ПО10- проведение медицинской сортировки и медицинской эвакуации при оказании медицинской помощи в чрезвычайных ситуациях;

ПО11- проведение контроля эффективности и безопасности проводимого лечения при оказании скорой медицинской помощи в экстренной и неотложной формах, в том числе вне медицинской организации.

2. Уметь:

У1- выявлять клинические признаки состояний, требующих оказания медицинской помощи в неотложной форме;

У2- распознавать состояния, представляющие угрозу жизни, включая состояние клинической смерти (остановка жизненно важных функций организма человека (кровообращения и (или) дыхания), состояния при осложнениях беременности, угрожающих жизни женщины, требующие оказания медицинской помощи в экстренной форме;

У3- оказывать медицинскую помощь в неотложной форме при состояниях, не представляющих угрозу жизни;

У4- оказывать медицинскую помощь в экстренной форме при состояниях, представляющих угрозу жизни, в том числе клинической смерти (остановка жизненно важных функций организма человека (кровообращения и (или) дыхания), состояниях при осложнениях беременности;

- У5- выполнять мероприятия базовой сердечно-легочной реанимации
- У6- применять лекарственные препараты и медицинские изделия при оказании медицинской помощи в экстренной форме;
- У7- оказывать медицинскую помощь при внезапных острых заболеваниях и (или) состояниях без явных признаков угрозы жизни пациента и в режиме чрезвычайной ситуации, а также требующих оказания медицинской помощи в неотложной форме, в том числе несовершеннолетним;
- У8- проводить медицинскую сортировку пораженных по степени опасности для окружающих, по тяжести состояния пострадавших и по эвакуационному признаку;
- У9- проводить мониторинг эффективности и безопасности проводимого лечения при оказании скорой медицинской помощи в экстренной и неотложной формах, в том числе вне медицинской организации;
- У10- осуществлять контроль состояния пациента;

3. Знать:

- 31- правила и порядок проведения первичного осмотра пациента (пострадавшего) при оказании медицинской помощи в экстренной форме при состояниях, представляющих угрозу жизни;
- 32- методика сбора жалоб и анамнеза жизни и заболевания у пациентов (их законных представителей);
- 33-методика физикального исследования пациентов (осмотр, пальпация, перкуссия, аускультация);
- 34- оценка состояния, требующего оказания медицинской помощи в экстренной форме;
- 35- клинические признаки состояний, требующих оказания медицинской помощи в неотложной форме;
- 36- клинические признаки состояний, требующих оказания медицинской помощи в экстренной форме;
- 37- клиническая картина при осложнениях беременности, угрожающая жизни женщины;
- 38- клинические признаки внезапного прекращения кровообращения и (или) дыхания;
- 39- клинические признаки заболеваний и (или) состояний, представляющих угрозу жизни и здоровью человека;
- 310- правила проведения базовой сердечно-легочной реанимации;
- 311- порядок применения лекарственных препаратов и медицинских изделий при оказании медицинской помощи в экстренной форме;
- 311- медицинские показания для оказания скорой, в том числе скорой специализированной, медицинской помощи;
- 313- основы организации и порядок оказания медицинской помощи населению при ликвидации медико-санитарных последствий природных и техногенных чрезвычайных ситуаций, террористических актов;
- 314- принципы и организация медицинской сортировки, порядок оказания первичной доврачебной медико-санитарной помощи населению в чрезвычайных ситуациях; порядок организации медицинской эвакуации в режиме чрезвычайной;
- 315- порядок организации медицинской эвакуации в режиме чрезвычайной;
- 316- правила и порядок проведения мониторинга состояния пациента при оказании медицинской помощи в экстренной форме, порядок передачи пациента бригаде скорой медицинской помощи.

Код	Наименование результата обучения
Общие компетенции	
ОК 01.	Выбирать способы решения задач профессиональной деятельности применительно к различным контекстам

ОК 02.	Использовать современные средства поиска, анализа и интерпретации информации и информационные технологии для выполнения задач профессиональной деятельности
ОК 04.	Эффективно взаимодействовать и работать в коллективе и команде
ОК 05.	Осуществлять устную и письменную коммуникацию на государственном языке Российской Федерации с учетом особенностей социального и культурного контекста
ОК 06.	Проявлять гражданско-патриотическую позицию, демонстрировать осознанное поведение на основе традиционных общечеловеческих ценностей, в том числе с учётом гармонизации межнациональных и межрелигиозных отношений, применять стандарты антикоррупционного поведения
ОК 07.	Содействовать сохранению окружающей среды, ресурсосбережению, применять знания об изменении климата, принципы бережливого производства, эффективно действовать в чрезвычайных ситуациях
ОК 09.	Пользоваться профессиональной документацией на государственном и иностранном языках
Профессиональные компетенции	
ВД 5	Оказание скорой медицинской помощи в экстренной и неотложной формах, в том числе вне медицинской организации
ПК 5.1.	Проводить обследование пациентов в целях выявления заболеваний и (или) состояний, требующих оказания скорой медицинской помощи в экстренной и неотложной формах, в том числе вне медицинской организации.
ПК 5.2.	Назначать и проводить лечение пациентов с заболеваниями и (или) состояниями, требующими оказания скорой медицинской помощи в экстренной и неотложной формах, в том числе вне медицинской организации.
ПК 5.3.	Осуществлять контроль эффективности и безопасности проводимого лечения при оказании скорой медицинской помощи в экстренной и неотложной формах, в том числе вне медицинской организации.

В результате освоения профессионального модуля 05 «Оказание скорой медицинской помощи в экстренной и неотложной формах, в том числе вне медицинской организации» обучающийся должен достичь личностных результатов:

Личностные результаты реализации программы воспитания (дескрипторы)	Код личностных результатов реализации программы воспитания
Осознающий себя гражданином и защитником великой страны.	ЛР 1
Проявляющий и демонстрирующий уважение к людям труда, осознающий ценность собственного труда. Стремящийся к формированию в сетевой среде лично и профессионального конструктивного «цифрового следа».	ЛР 4
Проявляющий уважение к людям старшего поколения и готовность к участию в социальной поддержке и волонтерских движениях.	ЛР 6
Осознающий приоритетную ценность личности человека; уважающий собственную и чужую уникальность в различных ситуациях, во всех формах и видах деятельности.	ЛР 7

Заботящийся о защите окружающей среды, собственной и чужой безопасности, в том числе цифровой.	ЛР 10
--	--------------

Форма аттестации по междисциплинарному курсу (МДК): дифференцированный зачет.

Форма аттестации по профессиональному модулю: экзамен квалификационный.

2. Результаты освоения профессионального модуля, подлежащие проверке

В результате аттестации по профессиональному модулю осуществляется комплексная проверка следующих умений и знаний, а также динамика формирования общих и профессиональных компетенций, практического опыта:

Результаты обучения	Основные показатели оценки результата	Виды и формы контроля
Практический опыт, приобретаемый в рамках освоения профессионального модуля		<p>Текущий контроль: Оценка результатов:</p> <ul style="list-style-type: none"> – устного опроса; – тестирования; – написания курсовой работы; – решения ситуационных задач; – выполнения практической работы; – выполнения самостоятельной работы <p>Диагностическое тестирование</p> <p>Итоговый контроль: Дифференцированный зачет по МДК 05.01</p> <p>Квалификационный экзамен по профессиональному модулю</p>
- оценка состояния, требующего оказания медицинской помощи в экстренной форме;	-сформулированный клинический диагноз, основанный на проведении расспроса и оценки Status praesens соответствует современным классификациям, и актуальным клиническим рекомендациям и МКБ-11	
- выявление клинических признаков состояний, требующих оказания медицинской помощи в неотложной форме;	Проведенный опрос и объективное обследование пациента, в том числе пальпаторные, перкуторные и аускультативные, данные (ЧДД, ЭКГ, пульсоксиметрия, термометрия, глюкометрия, ЧСС, пульс и АД) указывают на неотложное состояние, представляющих угрозу жизни, включая состояние клинической смерти (остановка жизненно важных функций организма человека (кровообращения и (или) дыхания), состояния при осложнениях беременности, угрожающих жизни женщины, требующих оказания медицинской помощи в экстренной форме;	
- распознавание состояний, представляющих угрозу жизни, включая состояние клинической смерти (остановка жизненно важных функций организма человека (кровообращения и (или) дыхания), состояния при осложнениях беременности, угрожающих жизни женщины, требующих оказания медицинской помощи в экстренной форме;		
- оказание медицинской помощи при внезапных острых заболеваниях и (или) состояниях без явных признаков угрозы жизни пациента, требующих	-последовательность проведенных диагностических и лечебных действий при оказании медицинской помощи при внезапных острых заболеваниях и /или состояниях без явных признаков угрозы жизни пациента, требующих	

оказания медицинской помощи в неотложной форме, в том числе несовершеннолетним;	оказания медицинской помощи в неотложной форме, в том числе несовершеннолетним соответствуют современным и актуальным клиническим рекомендациям, и Порядком оказания СМП;	
-оказание медицинской помощи при внезапных острых заболеваниях и (или) состояниях в неотложной форме, в том числе несовершеннолетним;	последовательность проведенных диагностических и лечебных действий при оказании медицинской помощи при внезапных острых заболеваниях и (или) состояниях в неотложной форме, в том числе несовершеннолетним проведена в соответствии с актуальными клиническими рекомендациями и Порядком оказания СМП.	
-оказание медицинской помощи в экстренной форме при состояниях, представляющих угрозу жизни, в том числе клинической смерти (остановка жизненно важных функций организма человека (кровообращения и (или) дыхания), состояниях при осложнениях беременности;	последовательность проведенных диагностических и лечебных действий при оказании медицинской помощи в экстренной форме при состояниях, представляющих угрозу жизни, в том числе клинической смерти (остановка жизненно важных функций организма человека (кровообращения и (или) дыхания), состояниях при осложнениях беременности проведена в соответствии с актуальными клиническими рекомендациями и Порядком оказания СМП.	
проведение мероприятий базовой сердечно-легочной реанимации;	Последовательность действий при проведении мероприятий базовой сердечно-легочной реанимации на симуляторе (фантоме) проведена в соответствии с актуальными клиническими рекомендациями и Порядком оказания СМП.	
применение лекарственных препаратов и медицинских изделий при оказании медицинской помощи в экстренной форме;	Порядок применения лекарственных препаратов и медицинских изделий при оказании медицинской помощи в экстренной форме проведен в соответствии с конкретной ситуацией и тяжестью течения заболевания соответствует современным клиническим рекомендациям и Порядком оказания СМП	
проведение мероприятий по организации оказания первой помощи до прибытия бригады скорой медицинской помощи	Полнота и последовательность проведенных мероприятий по организации оказания первой помощи до прибытия бригады скорой медицинской помощи	

населению при угрожающих состояниях и заболеваниях.	при жизни (или)	населению при угрожающих жизни состояниях и (или) заболеваниях соответствует современным клиническим рекомендациям и Порядком оказания СМП
проведение медицинской сортировки и медицинской эвакуации при оказании медицинской помощи в чрезвычайных ситуациях;		Полнота и точность проведения медицинской сортировки и медицинской эвакуации при оказании медицинской помощи в чрезвычайных ситуациях соответствует современным клиническим рекомендациями, Порядком оказания СМП
проведение контроля эффективности и безопасности проводимого лечения при оказании скорой медицинской помощи в экстренной и неотложной формах, в том числе вне медицинской организации.		Полнота и точность в соответствии с конкретной ситуацией и тяжести состояния при проведении контроля эффективности и безопасности проводимого лечения при оказании скорой медицинской помощи в экстренной и неотложной формах, в том числе вне медицинской организации соответствует современным клиническим состояниям и Порядком оказания СМП.
Перечень знаний, осваиваемых в рамках профессионального модуля		
правила и порядок проведения первичного осмотра пациента (пострадавшего) при оказании медицинской помощи в экстренной форме при состояниях, представляющих угрозу жизни;		Называет правила и порядок расспроса и объективного первичного осмотра статиста(пострадавшего) при оказании медицинской помощи в экстренной форме при состояниях, представляющих угрозу жизни, проводится по общеизвестному алгоритму
методика сбора жалоб и анамнеза жизни и заболевания у пациентов (их законных представителей);		Называет методику сбора жалоб и анамнеза жизни и заболевания у статиста (пациентов (их законных представителей) проводится по общеизвестному алгоритму;
методика физикального исследования пациентов (осмотр, пальпация, перкуссия, аускультация);		методика физикального исследования пациентов (осмотр, пальпация, перкуссия, аускультация) статиста проводится по общеизвестному алгоритму
оценка состояния, требующего оказания медицинской помощи в экстренной форме;		Оценка состояния статиста (пациента, пострадавшего), требующего оказания медицинской помощи в экстренной форме проводится с учетом конкретной ситуации и тяжести состояния в

	соответствии с общеизвестным алгоритмом.	
клинические признаки состояний, требующих оказания медицинской помощи в неотложной форме;	Обучающийся при оценке Status praesens статиста (пациента) называет выявленные клинические признаки состояний, требующих оказания медицинской помощи в неотложной форме в полном объеме с учетом клинической ситуации и тяжести состояния пациента;;	
клинические признаки состояний, требующих оказания медицинской помощи в экстренной форме;	Обучающийся при оценке Status praesens статиста (пациента) перечисляет выявленные клинические признаки состояний, требующих оказания медицинской помощи в экстренной форме в полном объеме с учетом клинической ситуации и тяжести состояния пациента;	
клиническая картина при осложнениях беременности, угрожающая жизни женщины;	Обучающийся при оценке Status praesens статиста (пациентки) называет выявленные клинические признаки при осложнениях беременности, угрожающая жизни женщины в полном объеме с учетом клинической ситуации и тяжести состояния пациентки;	
клинические признаки внезапного прекращения кровообращения и (или) дыхания;	Обучающийся при оценке Status praesens статиста (пациента) называет выявленные клинические признаки внезапного прекращения кровообращения и (или) дыхания в полном объеме с учетом клинической ситуации и тяжести состояния пациента;	
клинические признаки заболеваний и (или) состояний, представляющих угрозу жизни и здоровью человека;	Обучающийся при оценке Status praesens статиста (пациента) называет выявленные клинические признаки заболеваний и (или) состояний, представляющих угрозу жизни и здоровью человека в полном объеме с учетом клинической ситуации и тяжести состояния пациента;	
правила проведения базовой сердечно-легочной реанимации;	называет правила проведения базовой сердечно-легочной реанимации;	

<p>порядок применения лекарственных препаратов и медицинских изделий при оказании медицинской помощи в экстренной форме;</p>	<p>называет порядок применения лекарственных препаратов и медицинских изделий при оказании медицинской помощи в экстренной форме;</p>	
<p>медицинские показания для оказания скорой, в том числе скорой специализированной, медицинской помощи;</p>	<p>называет медицинские показания для оказания скорой, в том числе скорой специализированной, медицинской помощи;</p>	
<p>основы организации и порядок оказания медицинской помощи населению при ликвидации медико-санитарных последствий природных и техногенных чрезвычайных ситуаций, террористических актов;</p>	<p>называет основы организации и порядок оказания медицинской помощи населению при ликвидации медико-санитарных последствий природных и техногенных чрезвычайных ситуаций, террористических актов;</p>	
<p>принципы и организация медицинской сортировки, порядок оказания первичной доврачебной медико-санитарной помощи населению в чрезвычайных ситуациях;</p>	<p>перечисляет принципы и организация медицинской сортировки, порядок оказания первичной доврачебной медико-санитарной помощи населению в чрезвычайных ситуациях;</p>	
<p>порядок организации медицинской эвакуации в режиме чрезвычайной;</p>	<p>называет порядок организации медицинской эвакуации в режиме чрезвычайной</p>	
<p>правила и порядок проведения мониторинга состояния пациента при оказании медицинской помощи в экстренной форме, порядок передачи пациента бригаде скорой медицинской помощи.</p>	<p>называет правила и порядок проведения мониторинга состояния пациента при оказании медицинской помощи в экстренной форме, порядок передачи пациента бригаде скорой медицинской помощи.</p>	
<p>Перечень умений, осваиваемых в рамках профессионального модуля</p>		
<p>выявлять клинические признаки состояний, требующих оказания медицинской помощи в неотложной форме;</p>	<p>Проведенный расспрос и объективное обследование пациента, в том числе пальпаторные, перкуторные и аускультативные, данные (ЧДД, ЭКГ, пульсоксиметрия, термометрия, глюкометрия, ЧСС, пульс и АД) указывают на неотложное состояние, представляющих угрозу жизни, включая состояние клинической</p>	
<p>распознавать состояния, представляющие угрозу жизни, включая состояние клинической смерти (остановка жизненно важных функций</p>	<p>ЭКГ, пульсоксиметрия, термометрия, глюкометрия, ЧСС, пульс и АД) указывают на неотложное состояние, представляющих угрозу жизни, включая состояние клинической</p>	

<p>организма человека (кровообращения и (или) дыхания), состояния при осложнениях беременности, угрожающих жизни женщины, требующие оказания медицинской помощи в экстренной форме;</p>	<p>смерти (остановка жизненно важных функций организма человека (кровообращения и (или) дыхания), состояния при осложнениях беременности, угрожающих жизни женщины, требующих оказания медицинской помощи в экстренной форме;</p>	
<p>оказывать медицинскую помощь в неотложной форме при состояниях, не представляющих угрозу жизни;</p>	<p>Полнота и точность последовательности действий при оказании медицинской помощи в неотложной форме при состояниях, не представляющих угрозу жизни соответствует современным клиническим рекомендациям и Порядком оказания СМП;</p>	
<p>оказывать медицинскую помощь в экстренной форме при состояниях, представляющих угрозу жизни, в том числе клинической смерти (остановка жизненно важных функций организма человека (кровообращения и (или) дыхания), состояниях при осложнениях беременности;</p>	<p>Полнота и точность последовательности действий при оказании медицинской помощи в экстренной форме при состояниях, представляющих угрозу жизни, в том числе клинической смерти (остановка жизненно важных функций организма человека (кровообращения и (или) дыхания), состояниях при осложнениях беременности соответствует современным клиническим рекомендациям и Порядком оказания СМП;</p>	
<p>выполнять мероприятия базовой сердечно-легочной реанимации</p>	<p>Последовательность и полнота и точность выполнения базовой сердечно-легочной реанимации на симуляторе (фантоме) соответствует современным клиническим рекомендациям и протоколу</p>	
<p>применять лекарственные препараты и медицинские изделия при оказании медицинской помощи в экстренной форме;</p>	<p>Полнота и точность определения показаний и противопоказаний, механизма действий, побочных эффектов при применении лекарственных препаратов и медицинских изделий при оказании медицинской помощи в экстренной форме соответствует современным клиническим рекомендациям и Порядком оказания СМП</p>	
<p>оказывать медицинскую помощь при внезапных острых заболеваниях и (или) состояниях без</p>	<p>Полнота и точность последовательности действий при оказании медицинской помощи при внезапных острых заболеваниях и</p>	

явных признаков угрозы жизни пациента и в режиме чрезвычайной ситуации, а также требующих оказания медицинской помощи в неотложной форме, в том числе несовершеннолетним;	(или) состояниях без явных признаков угрозы жизни пациента и в режиме чрезвычайной ситуации, а также требующих оказания медицинской помощи в неотложной форме, в том числе несовершеннолетним соответствует современным клиническим рекомендациям и Порядком оказания СМП и Порядком оказания СМПам	
проводить медицинскую сортировку пораженных по степени опасности для окружающих, по тяжести состояния пострадавших и по эвакуационному признаку;	Полнота и точность последовательности действий при проведении медицинской сортировке пораженных по степени опасности для окружающих, по тяжести состояния пострадавших и по эвакуационному признаку в соответствии с современными клиническими Порядком оказания СМП и Порядком оказания СМП	
проводить мониторинг эффективности и безопасности проводимого лечения при оказании скорой медицинской помощи в экстренной и неотложной формах, в том числе вне медицинской организации;	Проведенный мониторинг эффективности и безопасности проводимого лечения при оказании скорой медицинской помощи в экстренной и неотложной формах, в том числе вне медицинской организации (ЧДД, ЭКГ, пульсоксиметрия, термометрия, глюкометрия, ЧСС, пульс и АД) указывает на положительную динамику данных показателей	
осуществлять контроль состояния пациента.	Проведенный в динамике повторный опрос, данные пальпации, перкуссии и аускультации, ЧДД, ЭКГ, пульсоксиметрия, термометрия, глюкометрия, ЧСС, пульс и АД после лечебных вмешательств соответствуют улучшению этих показателей.	

Код и наименование профессиональных и общих компетенций формируемых в рамках модуля	Критерии оценки	Методы оценки
ПК 5.1 Проводить обследование пациентов в целях выявления заболеваний	- последовательность, точность опроса, проверки физикальных и инструментальных показателей с учетом конкретной ситуации и	Текущий контроль: Оценка решения практико-ориентированных

<p>и (или) состояний, требующих оказания скорой медицинской помощи в экстренной и неотложной формах, в том числе вне медицинской организации.</p>	<p>тяжести течения и в соответствии с принятой классификацией заболеваний и состояний, в соответствии с принятыми клиническими рекомендациями, алгоритмами и протоколами,</p> <ul style="list-style-type: none"> - правильность выбора тактики оказания неотложной помощи, последовательность, точность и соответствие ее компонентов диагнозу - правильность формулировки диагноза и его обоснования 	<p>профессиональных ситуационных задач; Оценка анализа конкретных ситуаций; Экспертное наблюдение выполнения практических работ; Диагностическое тестирование Итоговый контроль: экзамен по модулю</p>
<p>ПК 5.2 Назначать и проводить лечение пациентов с заболеваниями и (или) состояниями, требующими оказания скорой медицинской помощи в экстренной и неотложной формах, в том числе вне медицинской организации.</p>	<ul style="list-style-type: none"> - правильность и обоснованность выбора лечебных вмешательств полнота и точность вмешательств в соответствии с принятыми клиническими рекомендациями, стандартами, алгоритмами оказания неотложной помощи, алгоритмами манипуляций - последовательность, полнота, точность в оказании неотложной и экстренной помощи на догоспитальном этапе в соответствии с утвержденными алгоритмами, протоколами и клиническими рекомендациями 	<p>Текущий контроль: Оценка решения практико-ориентированных профессиональных ситуационных задач; Оценка анализа конкретных ситуаций; Экспертное наблюдение выполнения практических работ; Диагностическое тестирование Итоговый контроль: экзамен по модулю</p>
<p>ПК 5.3. Осуществлять контроль эффективности и безопасности проводимого лечения при оказании скорой медицинской помощи в экстренной и неотложной формах, в том числе вне медицинской организации.</p>	<ul style="list-style-type: none"> - полнота и правильность проведения контроля эффективности лечения - проведение контроля состояния пациента и обоснованность выбора методов контроля в соответствии с утвержденными алгоритмами, протоколами и клиническими рекомендациями - правильность интерпретации результатов проведенных мероприятий в соответствии с утвержденными алгоритмами, протоколами и клиническими рекомендациями полнота, правильность и грамотность заполнения медицинской документации 	<p>Текущий контроль: Оценка решения практико-ориентированных профессиональных ситуационных задач; Оценка анализа конкретных ситуаций; Экспертное наблюдение выполнения практических работ; Диагностическое тестирование Итоговый контроль: экзамен по модулю</p>
<p>ОК 01. Выбирать способы решения задач профессиональной деятельности</p>	<ul style="list-style-type: none"> - соответствие выбранных средств и способов деятельности поставленным целям; 	<p>Текущий контроль: Оценка решения практико-ориентированных</p>

<p>применительно к различным контекстам</p>	<p>- соотнесение показателей результата выполнения профессиональных задач со стандартами</p>	<p>профессиональных ситуационных задач; Оценка анализа конкретных ситуаций; Экспертное наблюдение выполнения практических работ; Оценка устного опроса, тестирования Диагностическое тестирование Итоговый контроль: экзамен по модулю</p>
<p>ОК 02. Использовать современные средства поиска, анализа и интерпретации информации и информационные технологии для выполнения задач профессиональной деятельности</p>	<p>- демонстрация полноты охвата информационных источников и достоверности информации; - оптимальный выбор источника информации в соответствии с поставленной задачей; - соответствие найденной информации поставленной задаче</p>	<p>Текущий контроль: Оценка решения практико-ориентированных профессиональных ситуационных задач; Оценка анализа конкретных ситуаций; Экспертное наблюдение выполнения практических работ; Оценка устного опроса, тестирования Диагностическое тестирование Итоговый контроль: экзамен по модулю</p>
<p>ОК 04. Эффективно взаимодействовать и работать в коллективе и команде</p>	<p>- соблюдение норм делового общения и профессиональной этики во взаимодействии с коллегами, руководством, потребителями</p>	<p>Текущий контроль: Оценка решения практико-ориентированных профессиональных ситуационных задач; Оценка анализа конкретных ситуаций; Экспертное наблюдение выполнения практических работ; Оценка устного опроса, тестирования Диагностическое тестирование Итоговый контроль: экзамен по модулю</p>
<p>ОК 05. Осуществлять устную и письменную коммуникацию на государственном языке Российской Федерации с учетом особенностей социального и культурного контекста</p>	<p>- Грамотно излагает свои мысли и оформляет документы по профессиональной тематике на государственном языке, проявлять толерантность в рабочем коллективе</p>	<p>Текущий контроль: Оценка решения практико-ориентированных профессиональных ситуационных задач; Оценка анализа конкретных ситуаций;</p>

		<p>Экспертное наблюдение выполнения практических работ;</p> <p>Оценка устного опроса, тестирования</p> <p>Диагностическое тестирование</p> <p>Итоговый контроль: экзамен по модулю</p>
<p>ОК 06. Проявлять гражданско-патриотическую позицию, демонстрировать осознанное поведение на основе традиционных общечеловеческих ценностей, в том числе с учетом гармонизации межнациональных и межрелигиозных отношений, применять стандарты антикоррупционного поведения</p>	<p>- описывать значимость своей профессии (специальности);</p> <p>применять стандарты антикоррупционного поведения;</p>	<p>Текущий контроль:</p> <p>Оценка решения практико-ориентированных профессиональных ситуационных задач;</p> <p>Оценка анализа конкретных ситуаций;</p> <p>Экспертное наблюдение выполнения практических работ;</p> <p>Оценка устного опроса, тестирования</p> <p>Диагностическое тестирование</p> <p>Итоговый контроль: экзамен по модулю</p>
<p>ОК 07. Содействовать сохранению окружающей среды, ресурсосбережению, применять знания об изменении климата, принципы бережливого производства, эффективно действовать в чрезвычайных ситуациях</p>	<p>- организация и осуществление деятельности по сохранению окружающей среды в соответствии с законодательством и нравственно-этическими нормами;</p>	<p>Текущий контроль:</p> <p>Оценка решения практико-ориентированных профессиональных ситуационных задач;</p> <p>Оценка анализа конкретных ситуаций;</p> <p>Экспертное наблюдение выполнения практических работ;</p> <p>Оценка устного опроса, тестирования</p> <p>Диагностическое тестирование</p> <p>Итоговый контроль: экзамен по модулю</p>
<p>ОК 09. Пользоваться профессиональной документацией на государственном и иностранном языках</p>	<p>- оформление медицинской документации в соответствии с нормативными правовыми актами;</p> <p>- соответствие устной и письменной речи нормам государственного языка</p>	<p>Текущий контроль:</p> <p>Оценка решения практико-ориентированных профессиональных ситуационных задач;</p> <p>Оценка анализа конкретных ситуаций;</p> <p>Экспертное наблюдение выполнения практических работ;</p>

		Оценка устного опроса, тестирования Диагностическое тестирование Итоговый контроль: экзамен по модулю
--	--	--

3. Оценка освоения междисциплинарного(ых) курса(ов)

3.1. Формы и методы оценивания

Предметом оценки освоения МДК 05.01 являются умения и знания.

Контроль и оценка этих дидактических единиц осуществляются с использованием следующих форм и методов: Предметом оценки освоения МДК являются умения и знания. Контроль и оценка этих дидактических единиц осуществляются с использованием следующих форм и методов:

Текущий контроль:

- устный опрос;
- тестирование;
- написание курсовой работы;
- оценка решения ситуационных задач;
- выполнение практической работы;
- выполнение самостоятельной работы

Промежуточная аттестация: дифференцированный зачет по МДК.05.01, квалификационный экзамен по профессиональному модулю ПМ.05.

Оценка освоения МДК предусматривает использование 5-бальной системы оценивания.

4. Оценка освоения профессионального модуля:

Элемент МДК	Формы и методы контроля					
	Текущий контроль		Диагностический контроль		Промежуточная аттестация	
	Форма контроля	Проверяемые умения, знания, практический опыт, ОК, ПК, ЛР	Форма контроля	Проверяемые ОК, ПК	Форма контроля	Проверяемые умения, знания, практический опыт, ОК, ПК, ЛР
МДК.05.01. Осуществление скорой медицинской помощи в экстренной и неотложной формах					Дифференцированный зачет	ПК 5.1, ПК 5.2, ПК 5.3 ОК 1, ОК 2, ОК 4, ОК 5, ОК 6, ОК 7, ОК 9 ЛР 1, ЛР 4, ЛР 6, ЛР 7, ЛР 9
Тема 1.1 Организация оказания скорой медицинской помощи в экстренной и неотложной форма	Устный опрос Тестирование Аудиторная работа Практическая работа Самостоятельная работа Анализ кейс-стади	У 1-10, 31-16, ПО 1-11 ПК 5.1, ПК 5.2, ПК 5.3 ОК 01, ОК 02, ОК 04, ОК 05, ОК 06, ОК 07, ОК 09 ЛР 1, ЛР 4, ЛР 6, ЛР 7, ЛР 9				
Тема 1.2. Терминальные состояния. Базовая сердечно-легочная реанимация.	Устный опрос Аудиторная работа Практическая работа Анализ кейс-стади	У 1-10, 31-16, ПО 1-11 ПК 5.1, ПК 5.2, ПК 5.3 ОК 01, ОК 02, ОК 04, ОК 05, ОК 06, ОК 07, ОК 09 ЛР 1, ЛР 4, ЛР 6, ЛР 7, ЛР 9				
Тема 1.3. Оказание первичного и специализированного комплекса.	Устный опрос Тестирование Аудиторная работа Практическая работа Анализ кейс-стади	У 1-10, 31-16, ПО 1-11 ПК 5.1, ПК 5.2, ПК 5.3 ОК 01, ОК 02, ОК 04, ОК 05, ОК 06, ОК 07, ОК 09 ЛР 1, ЛР 4, ЛР 6, ЛР 7, ЛР 9				
Тема 1.4. Острый коронарный синдром (ОКС).	Устный опрос Тестирование Аудиторная работа Практическая работа Анализ кейс-стади	У 1-10, 31-16, ПО 1-11 ПК 5.1, ПК 5.2, ПК 5.3 ОК 01, ОК 02, ОК 04, ОК 05, ОК 06, ОК 07, ОК 09				

		ЛР 1, ЛР 4, ЛР 6, ЛР 7, ЛР 9				
Тема 1.5. Острая сердечная недостаточность (ОСН).	Устный опрос Аудиторная работа Практическая работа Анализ кейс-стади	У 1-10, 31-16, ПО 1-11 ПК 5.1, ПК 5.2, ПК 5.3 ОК 01, ОК 02, ОК 04, ОК 05, ОК 06, ОК 07, ОК 09 ЛР 1, ЛР 4, ЛР 6, ЛР 7, ЛР 9				
Тема 1.6. Нарушения сердечного ритма и проводимости.	Устный опрос Аудиторная работа Практическая работа Анализ кейс-стади	У 1-10, 31-16, ПО 1-11 ПК 5.1, ПК 5.2, ПК 5.3 ОК 01, ОК 02, ОК 04, ОК 05, ОК 06, ОК 07, ОК 09 ЛР 1, ЛР 4, ЛР 6, ЛР 7, ЛР 9				
Тема 1.7 Гипертонический криз.	Устный опрос Аудиторная работа Практическая работа Анализ кейс-стади	У 1-10, 31-16, ПО 1-11 ПК 5.1, ПК 5.2, ПК 5.3 ОК 01, ОК 02, ОК 04, ОК 05, ОК 06, ОК 07, ОК 09 ЛР 1, ЛР 4, ЛР 6, ЛР 7, ЛР 9				
Тема 1.8 Острая сосудистая недостаточность Обморок. Коллапс. Шоковые состояния.	Устный опрос Аудиторная работа Практическая работа Анализ кейс-стади	У 1-10, 31-16, ПО 1-11 ПК 5.1, ПК 5.2, ПК 5.3 ОК 01, ОК 02, ОК 04, ОК 05, ОК 06, ОК 07, ОК 09 ЛР 1, ЛР 4, ЛР 6, ЛР 7, ЛР 9				
Тема 1.9 Острые аллергозы	Устный опрос Тестирование Аудиторная работа Практическая работа Анализ кейс-стади	У 1-10, 31-16, ПО 1-11 ПК 5.1, ПК 5.2, ПК 5.3 ОК 01, ОК 02, ОК 04, ОК 05, ОК 06, ОК 07, ОК 09 ЛР 1, ЛР 4, ЛР 6, ЛР 7, ЛР 9				

<p>Тема 1.10 Острая дыхательная недостаточность (ОДН). Бронхиальная астма.</p>	<p>Устный опрос Тестирование Аудиторная работа Практическая работа Анализ кейс-стади</p>	<p>У 1-10, 31-16, ПО 1-11 ПК 5.1, ПК 5.2, ПК 5.3 ОК 01, ОК 02, ОК 04, ОК 05, ОК 06, ОК 07, ОК 09 ЛР 1, ЛР 4, ЛР 6, ЛР 7, ЛР 9</p>				
<p>Тема 1.11 Особенности оказания неотложной помощи больным, при подозрении у них инфекционного заболевания. Особенности оказания неотложной помощи при коронавирусной инфекции (COVID-19).</p>	<p>Устный опрос Аудиторная работа Практическая работа</p>	<p>У 1-10, 31-16, ПО 1-11 ПК 5.1, ПК 5.2, ПК 5.3 ОК 01, ОК 02, ОК 04, ОК 05, ОК 06, ОК 07, ОК 09 ЛР 1, ЛР 4, ЛР 6, ЛР 7, ЛР 9</p>				
<p>Тема 1.12 Острые отравления</p>	<p>Устный опрос Аудиторная работа Практическая работа Самостоятельная работа Анализ кейс-стади</p>	<p>У 1-10, 31-16, ПО 1-11 ПК 5.1, ПК 5.2, ПК 5.3 ОК 01, ОК 02, ОК 04, ОК 05, ОК 06, ОК 07, ОК 09 ЛР 1, ЛР 4, ЛР 6, ЛР 7, ЛР 9</p>				
<p>Тема 1.13. Острые нарушения мозгового кровообращения (ОНМК). Судорожный синдром</p>	<p>Устный опрос Тестирование Аудиторная работа Практическая работа Анализ кейс-стади</p>	<p>У 1-10, 31-16, ПО 1-11 ПК 5.1, ПК 5.2, ПК 5.3 ОК 01, ОК 02, ОК 04, ОК 05, ОК 06, ОК 07, ОК 09 ЛР 1, ЛР 4, ЛР 6, ЛР 7, ЛР 9</p>				
<p>Тема 1.14 Комы</p>	<p>Устный опрос Аудиторная работа Практическая работа Самостоятельная работа</p>	<p>У 1-10, 31-16, ПО 1-11 ПК 5.1, ПК 5.2, ПК 5.3 ОК 01, ОК 02, ОК 04, ОК 05, ОК 06, ОК 07, ОК 09 ЛР 1, ЛР 4, ЛР 6, ЛР 7, ЛР 9</p>				

Тема 1.15 Острая боль в животе. Почечная колика.	Устный опрос Тестирование Аудиторная работа Практическая работа Самостоятельная работа	У 1-10, 31-16, ПО 1-11 ПК 5.1, ПК 5.2, ПК 5.3 ОК 01, ОК 02, ОК 04, ОК 05, ОК 06, ОК 07, ОК 09 ЛР 1, ЛР 4, ЛР 6, ЛР 7, ЛР 9				
Тема 1.16 Черепно-мозговая травма	Устный опрос Тестирование Аудиторная работа Практическая работа	У 1-10, 31-16, ПО 1-11 ПК 5.1, ПК 5.2, ПК 5.3 ОК 01, ОК 02, ОК 04, ОК 05, ОК 06, ОК 07, ОК 09 ЛР 1, ЛР 4, ЛР 6, ЛР 7, ЛР 9				
Тема 1.17 Травмы. Ранения груди и органов средоточения.	Устный опрос Тестирование Аудиторная работа Практическая работа Анализ кейс-стади	У 1-10, 31-16, ПО 1-11 ПК 5.1, ПК 5.2, ПК 5.3 ОК 01, ОК 02, ОК 04, ОК 05, ОК 06, ОК 07, ОК 09 ЛР 1, ЛР 4, ЛР 6, ЛР 7, ЛР 9				
Тема 1.19 Кровотечения	Устный опрос Аудиторная работа Практическая работа	У 1-10, 31-16, ПО 1-11 ПК 5.1, ПК 5.2, ПК 5.3 ОК 01, ОК 02, ОК 04, ОК 05, ОК 06, ОК 07, ОК 09 ЛР 1, ЛР 4, ЛР 6, ЛР 7, ЛР 9				
Тема 1.20 Повреждающее действие физических факторов (ожоги, переохлаждение, электротравма, утопление)	Устный опрос Аудиторная работа Практическая работа Самостоятельная работа Анализ кейс-стади	У 1-10, 31-16, ПО 1-11 ПК 5.1, ПК 5.2, ПК 5.3 ОК 01, ОК 02, ОК 04, ОК 05, ОК 06, ОК 07, ОК 09 ЛР 1, ЛР 4, ЛР 6, ЛР 7, ЛР 9				
Тема 1.21 Роды вне лечебного учреждения	Устный опрос Тестирование Аудиторная работа Практическая работа	У 1-10, 31-16, ПО 1-11 ПК 5.1, ПК 5.2, ПК 5.3				

		ОК 01, ОК 02, ОК 04, ОК 05, ОК 06, ОК 07, ОК 09 ЛР 1, ЛР 4, ЛР 6, ЛР 7, ЛР 9				
Тема 1.22 Токсикозы и гестозы	Устный опрос Тестирование Аудиторная работа Практическая работа Анализ кейс-стади	У 1-10, 31-16, ПО 1-11 ПК 5.1, ПК 5.2, ПК 5.3 ОК 01, ОК 02, ОК 04, ОК 05, ОК 06, ОК 07, ОК 09 ЛР 1, ЛР 4, ЛР 6, ЛР 7, ЛР 9				
Тема 1.23 Кровотечения в акушерстве и гинекологии	Устный опрос Тестирование Аудиторная работа Практическая работа Анализ кейс-стади	У 1-10, 31-16, ПО 1-11 ПК 5.1, ПК 5.2, ПК 5.3 ОК 01, ОК 02, ОК 04, ОК 05, ОК 06, ОК 07, ОК 09 ЛР 1, ЛР 4, ЛР 6, ЛР 7, ЛР 9				
Тема 1.25 Особенности оказания неотложной помощи детям	Устный опрос Аудиторная работа Практическая работа Анализ кейс-стади	У 1-10, 31-16, ПО 1-11 ПК 5.1, ПК 5.2, ПК 5.3 ОК 01, ОК 02, ОК 04, ОК 05, ОК 06, ОК 07, ОК 09 ЛР 1, ЛР 4, ЛР 6, ЛР 7, ЛР 9				
Тема 1.26 Неотложная помощь при нарушениях терморегуляции	Устный опрос Аудиторная работа Практическая работа Анализ кейс-стади	У 1-10, 31-16, ПО 1-11 ПК 5.1, ПК 5.2, ПК 5.3 ОК 01, ОК 02, ОК 04, ОК 05, ОК 06, ОК 07, ОК 09 ЛР 1, ЛР 4, ЛР 6, ЛР 7, ЛР 9				
Тема 1.27 Неотложная помощь при патологии органов дыхания	Устный опрос Аудиторная работа Практическая работа Анализ кейс-стади	У 1-10, 31-16, ПО 1-11 ПК 5.1, ПК 5.2, ПК 5.3 ОК 01, ОК 02, ОК 04, ОК 05, ОК 06, ОК 07, ОК 09 ЛР 1, ЛР 4, ЛР 6, ЛР 7, ЛР 9				

Тема 1.28 Неотложная помощь при патологии сердечно-сосудистой системы	Устный опрос Аудиторная работа Практическая работа Анализ кейс-стади	У 1-10, 31-16, ПО 1-11 ПК 5.1, ПК 5.2, ПК 5.3 ОК 01, ОК 02, ОК 04, ОК 05, ОК 06, ОК 07, ОК 09 ЛР 1, ЛР 4, ЛР 6, ЛР 7, ЛР 9				
Тема 1.29 Неотложная помощь при острых аллергических состояниях	Устный опрос Аудиторная работа Практическая работа Анализ кейс-стади	У 1-10, 31-16, ПО 1-11 ПК 5.1, ПК 5.2, ПК 5.3 ОК 01, ОК 02, ОК 04, ОК 05, ОК 06, ОК 07, ОК 09 ЛР 1, ЛР 4, ЛР 6, ЛР 7, ЛР 9				
Тема 1.30 Оказание медицинской помощи в чрезвычайных ситуациях	Устный опрос Аудиторная работа Практическая работа Анализ кейс-стади	У 1-10, 31-16, ПО 1-11 ПК 5.1, ПК 5.2, ПК 5.3 ОК 01, ОК 02, ОК 04, ОК 05, ОК 06, ОК 07, ОК 09 ЛР 1, ЛР 4, ЛР 6, ЛР 7, ЛР 9				
			Диагностическое тестирование	ПК 5.1, ПК 5.2, ПК 5.3 ОК 01, ОК 02, ОК 04, ОК 05, ОК 06, ОК 07, ОК 09	Квалификационный экзамен	У 1-10, 31-16, ПО 1-11 ПК 5.1, ПК 5.2, ПК 5.3 ОК 01, ОК 02, ОК 04, ОК 05, ОК 06, ОК 07, ОК 09 ЛР 1, ЛР 4, ЛР 6, ЛР 7, ЛР 9

5. Типовые контрольные задания или иные материалы, необходимые для оценки знаний, умений и навыков и (или) опыта деятельности, характеризующих этапы формирования компетенций в процессе освоения образовательной программы

5.1. Типовые задания для оценки освоения МДК.05.01 Осуществление скорой медицинской помощи в экстренной и неотложной формах

5.1.1. Типовые задания для текущего контроля

Тема 1.1. Организация оказания скорой медицинской помощи в экстренной и неотложной формах

Перечень вопросов для устного, фронтального опроса:

1. Понятие «неотложное состояние», классификация неотложных состояний.
2. Организация неотложной помощи в экстренной и неотложной формах
3. Нормативно-правовые акты, регулирующие деятельность медицинских работников при оказании помощи на догоспитальном этапе (приказы, функциональные обязанности, стандарты, протоколы, формы документации).
4. Основные принципы и объем оказания медицинской помощи на догоспитальном этапе.
5. Правила личной безопасности при оказании неотложной помощи на догоспитальном этапе.
6. Правила транспортировки пациентов и пострадавших.
7. Понятие «терминальное состояние». Физиологические показатели жизненно важных функций организма.
8. Виды и клинические проявления терминальных состояний. Признаки клинической, биологической смерти.
9. Определение физиологических показателей жизненно важных функций организма. 10. Диагностика терминальных состояний. Признаки клинической, биологической смерти.
11. Определение критериев тяжести состояния пациента. Восстановление проходимости дыхательных путей, ИВЛ, проведение оксигенотерапии, непрямой массаж сердца, дефибриляция, интубация трахеи.
12. Показания к прекращению реанимации. Техника безопасности при проведении первичной СЛР.

Задания для аудиторной работы:

- 1) заполнение карт вызова к кейсам для аудиторной работы № 1-5;
- 2) заполнение справки о смерти к кейсам для аудиторной работы №6-10;

Задания для самостоятельной работы:

Самостоятельная работа № 1: составить схемы-патогенез неотложных состояний в тетради

Задания в тестовой форме (пример)

№1 Служба скорой медицинской помощи предназначена для:

- 1) Оказания экстренной и неотложной медицинской помощи всем больным и пострадавшим
- 2) Оказания экстренной медицинской помощи больным и пострадавшим вне лечебных учреждений
- 3) Оказания экстренной и неотложной медицинской помощи больным и пострадавшим вне лечебных учреждений

№2 Выезд на экстренный вызов считается своевременным, если он осуществлен не позднее:

- 1) Двух минут после поступления вызова
- 2) Четырех минут после поступления вызова
- 3) Десяти минут после поступления вызова
- 4) Двадцати минут после поступления вызова

№3 Больные и пострадавшие, доставленные бригадой скорой медицинской помощи должны быть осмотрены в приемном отделении ЛПУ не позднее:

- 1)Пяти минут после доставки
- 2)Десяти минут после доставки
- 3)Двадцати минут после доставки
- 4)Тридцати минут после доставки
- 5)Сорока пяти минут после доставки

№4 При определении границ зоны обслуживания подстанциями скорой медицинской помощи в первую очередь учитывается:

- 1)Численность населения
- 2)Плотность населения
- 3)Количество предприятий и объектов социально-культурного назначения
- 4)Протяженность и состояние дорог ведущих к объектам, расположенным на границе зоны обслуживания

№5 Нормой транспортной доступности для подстанции скорой помощи считается:

- 1)5 минут
- 2)10 минут
- 3)15 минут
- 4)20 минут
- 5)25 минут

№5 Находящаяся в пути следования бригада скорой помощи, встретившись на улице с несчастным случаем, обязана остановиться:

- 1)Только если она следует на вызов
- 2)Только если она следует с вызова без больного
- 3)Всегда

№6 Выездная бригада после выполнения вызова возвратиться на подстанцию без разрешения диспетчера:

- 1)Может
- 2)Не может

№7 Выездная бригада после выполнения вызова возвратиться на подстанцию без разрешения диспетчера:

- 1)Может
- 2)Не может

№8 Санитарную обработку салона после перевозки инфекционного больного проводит:

- 1)Выездной фельдшер
- 2)Санитар подстанции скорой помощи после возвращения бригады с вызова
- 3)Санитар приемного отделения, в которое был доставлен больной

№9 Реанимация — это:

- 1)Наука, изучающая методы восстановления жизни
- 2)Практические действия, направленные на восстановления дыхания и кровообращения у больных в терминальных состояниях
- 3)Специальная бригада скорой помощи

№10 Максимальная продолжительность клинической смерти при обычных условиях внешней среды составляет:

- 1)2-3 минуты
- 2)4-5 минут

3)5-6 минут

4)6-8 минут

№11 Основными признаками клинической смерти являются:

- 1)Нитевидный пульс на сонной артерии
- 2)Расширение зрачков
- 3)Отсутствие пульса на сонной артерии
- 4)Отсутствие пульса на лучевой артерии

№12 Самым частым ЭКГ-признаком при внезапной смерти является:

- 1)Асистолия
- 2)Фибрилляция желудочков
- 3)Полная атриовентрикулярная блокада
- 4)Экстремальная синусовая брадикардия

№13 Противопоказаниями для проведения сердечно-легочной реанимации являются:

- 1)Старческий возраст
- 2)Травмы не совместимые с жизнью
- 3)Заведомо неизлечимые заболевания, в последней стадии развития
- 4)Алкоголизм, психические заболевания

№14 Показаниями для сердечно-легочной реанимации являются:

- 1)Только клиническая смерть
- 2)Агония и предагональное состояние
- 3)Все внезапно развившиеся терминальные состояния
- 4)Клиническая смерть и биологическая смерть

№15 К ранним признакам биологической смерти относятся:

- 1)Расширенные зрачки, не реагирующие на свет зрачки
- 2)Трупные пятна
- 3)Окоченение мышц
- 4)Помутнение роговицы
- 5)Деформация зрачка

№16 Тройной прием Сафара на дыхательных путях включает в себя:

- 1)Запрокидывание головы, выведение нижней челюсти и введение воздуховода
- 2)Выведение нижней челюсти, открытие рта и туалет полости рта
- 3)Запрокидывание головы, выведение нижней челюсти и открытие рта

№17 Запрокидывание головы больного при введении воздуховода требуется:

- 1)Да
- 2)Нет

№18 Выдвижение нижней челюсти при введении воздуховода требуется:

- 1)Да
- 2)Нет

№19 Объем вдыхаемого воздуха при проведении ИВЛ взрослому человеку должен быть:

- 1)400 — 500 мл
- 2)600 — 800 мл
- 3)800 — 1000 мл
- 4)1000 — 1500 мл

№20 Соотношение между компрессиями грудной клетки и вдуваниями воздуха при СЛР, проводимой 1 реаниматором должно быть:

- 1)1 вдох: 5-6 компрессий
- 2)1-2 вдоха: 6-8 компрессий
- 3)2 вдоха: 10 компрессий
- 4)2 вдоха: 30 компрессий

№21 Соотношение между компрессиями грудной клетки и вдуваниями воздуха при реанимации, проводимой 2 реаниматорами должно быть:

- 1)1 вдох: 5-6 компрессий
- 2)1 вдох: 3-4 компрессии
- 3)1-2 вдоха: 6-8 компрессий
- 4)2 вдоха: 30компрессий

№22 Критериями эффективности реанимации являются;

- 1)Пульс на сонной артерии во время массажа
- 2)Экскурии грудной клетки
- 3)Уменьшение бледности и цианоза
- 4)Сужение зрачков

№23 Эффективная реанимация проводится:

- 1)5 минут
- 2)10 минут
- 3)30 минут
- 4)До восстановления самостоятельной сердечной деятельности

№24 Неэффективная реанимация проводится:

- 1)5 минут
- 2)10 минут
- 3)30 минут
- 4)До восстановления самостоятельной сердечной деятельности

№25 Местом приложения усилий при непрямом массаже сердца взрослому человеку является:

- 1)Верхняя треть грудины
- 2)Средняя треть грудины
- 3)Границы между средней и нижней третью грудины
- 4)Нижняя треть грудины

№26 Нажатие на грудину при непрямом массаже сердца проводится:

- 1)Всей ладонной поверхностью кисти, не сгибая рук в локтях
- 2)Запястьями, не сгибая рук в локтях
- 3)Запястьями, умеренно согнуть руки в локтях

№27 Смещаемость грудины к позвоночнику при непрямом массаже сердца у взрослого человека должна быть:

- 1)1,5-2 см
- 2)3-4 см
- 3)4-5 см
- 4)7-8 см

№28 Разовая доза адреналина при проведении сердечно-легочной взрослому составляет:

- 1) До 0,5 мл 0,1 % раствора
- 2) 0,5 — 1,0 мл 0,1% раствора
- 3) 1,0 — 1,5 мл 0,1% раствора

№29 Суммарная доза адреналина при проведении сердечно-легочной реанимации взрослому человеку составляет:

- 1) 2-3 мл 0,1% раствора
- 2) 3-4 мл 0,1% раствора
- 3) 5-6 мл 0,1% раствора
- 4) 6-8 мл 0,1% раствора

№30 Адреналин во время реанимации:

- 1) Повышает возбудимость миокарда
- 2) Может вызвать злокачественную тахикардию
- 3) В дозе 0,1 мг рекомендуется для облегчения дефибрилляции
- 4) При необходимости вводится повторно через 5 минут

Эталон: 1-3; 2-2; 3-2; 4-4; 5-3; 6-2; 7-3; 8-3; 9-2; 10-3; 11-3; 12-2; 13-2,3; 14-3, 15-4,5; 16-3; 17-1; 18-1; 19-3; 20-4; 21-4; 22-3,4; 23-4; 24-3; 25-3; 26-2; 27-3; 28-2; 29-3; 30-1,2,4;

Анализ кейс-стадии

Кейс № 1

Фельдшер скорой помощи приехав на вызов к пациенту К., 19 лет, обнаруживает его в бессознательном состоянии. При осмотре диагностируется глубокая кома, выраженная депрессия дыхания, зрачки расширены, артериальное давление не определяется, пульс на магистральных артериях нитевидный.

Задание:

1. Сформулируйте и обоснуйте клинический диагноз.
2. Назовите возможные осложнения
3. Составьте план дополнительных методов исследования.
4. Проведите дифференциальный диагноз.
5. Окажите доврачебную помощь на догоспитальном этапе, демонстрируя на фантоме

Кейс №2

Больной Б., 40 лет, обратился в ФАП с жалобами на давящие боли за грудиной длительностью до 15 минут, из анамнеза известно, что больной на протяжении 10 лет страдает ишемической болезнью сердца. Во время снятия электрокардиограммы на записи внезапно появились признаки нарушения ритма сердца - отсутствие QRS-комплексов, сопровождающиеся потерей сознания и отсутствием пульса на сонных артериях.

Задание:

1. Сформулируйте и обоснуйте клинический диагноз.
 2. Назовите возможные осложнения
 3. Составьте план дополнительных методов исследования.
 4. Проведите дифференциальный диагноз.
 5. Окажите доврачебную помощь на догоспитальном этапе, демонстрируя на фантоме
- Проведите диагностику состояния клинической смерти

Кейс №3

Бригада «скорой медицинской помощи», прибывшая к месту происшествия, установила эпизод утопления. Пострадавший мужчина 40 лет вытаснен из ледяной воды 5-7 минут тому назад. При осмотре – пульс на сонных артериях не определяется, дыхание и сознание отсутствуют, зрачки широкие.

Задание:

1. Сформулируйте и обоснуйте клинический диагноз.
2. Назовите возможные осложнения
3. Составьте план дополнительных методов исследования.
4. Проведите дифференциальный диагноз.
5. Окажите доврачебную помощь на догоспитальном этапе, демонстрируя на фантоме

Кейс №4.

Пациент П., 65 лет, вызвал бригаду скорой медицинской помощи с жалобами на затрудненное дыхание. При осмотре, сидя на кровати, потерял сознание. Артериальное давление и тоны сердца не определяются, пульс на сонных артериях слабого наполнения, нитевидный.

Задание:

1. Сформулируйте и обоснуйте клинический диагноз.
2. Назовите возможные осложнения
3. Составьте план дополнительных методов исследования.
4. Проведите дифференциальный диагноз.
5. Окажите доврачебную помощь на догоспитальном этапе, демонстрируя на фантоме

Кейс №5

Родственниками больной А., 75 лет, была вызвана скорая помощь в связи с выделением при кашле розовой пенистой мокроты. По прибытии на место фельдшер обнаруживает больную А. без сознания, со слов родственников потеря сознания произошла около 3-5 минут назад. При осмотре и обследовании: зрачки широкие на свет реагируют незначительным сужением, кожный покров бледный, артериальное давление не определяется, тоны сердца не выслушиваются.

Задание:

1. Сформулируйте и обоснуйте клинический диагноз.
2. Назовите возможные осложнения
3. Составьте план дополнительных методов исследования.
4. Проведите дифференциальный диагноз.
5. Окажите доврачебную помощь на догоспитальном этапе, демонстрируя на фантоме

Кейс №6.

На станцию скорой помощи поступил вызов – пациент В., 36 лет, упал с высоты седьмого этажа. Спустя 15 минут, по прибытию на место бригады скорой помощи, пациент обнаружен в бессознательном состоянии с множественными переломами верхних и нижних конечностей. При осмотре и обследовании: кожный покров бледный, самостоятельное дыхание отсутствует, стойкий мидриаз, отсутствие реакции зрачков на свет, артериальное давление, пульс и тоны сердца не определяются.

Задание:

1. Сформулируйте и обоснуйте клинический диагноз.
2. Назовите возможные осложнения
3. Составьте план дополнительных методов исследования.
4. Проведите дифференциальный диагноз.
5. Проведите диагностику состояния биологической смерти.

Кейс №7

На станцию скорой помощи поступил вызов – на загородной трассе произошло столкновение грузового и легкого автомобилей, у водителя грузового автомобиля травм не обнаруживается, водитель легкового автомобиля в бессознательном состоянии. По прибытию на место происшествия (спустя 45 минут, в связи с отдаленностью территории), фельдшером бригады скорой помощи водитель легкового автомобиля обнаружен в бессознательном состоянии. При

осмотре и обследовании: кожные покровы бледные, холодные на ощупь, самостоятельное дыхание отсутствует, зрачки расширены на свет не реагируют, корнеальный рефлекс отсутствует, симптом Белоглазова положительный, пятна Лярге не выражены, артериальное давление, пульс и тоны сердца не определяются.

Задание:

1. Сформулируйте и обоснуйте клинический диагноз.
2. Назовите возможные осложнения
3. Составьте план дополнительных методов исследования.
4. Проведите дифференциальный диагноз.
5. Проведите диагностику состояния биологической смерти.

Кейс.№8

На станцию скорой помощи поступил вызов – в жилом доме по улице Землегорова в квартире № 8 соседями обнаружен гражданин Ф., 64 года, в бессознательном состоянии. По прибытию на место бригады скорой помощи, фельдшером диагностировано – сознание и самостоятельное дыхание у гражданина Ф. отсутствуют, кожный покров бледный, цианотичный, на боковых поверхностях тела обнаруживаются сине-фиолетовые пятна, не исчезающие при надавливании, зрачки расширены на свет не реагируют, при боковом сдавливании глазных яблок форма зрачка из округлой становится овальной; артериальное давление и тоны сердца не определяются.

Задание:

1. Сформулируйте и обоснуйте клинический диагноз.
2. Назовите возможные осложнения
3. Составьте план дополнительных методов исследования.
4. Проведите дифференциальный диагноз.
5. Проведите диагностику состояния биологической смерти.

Задания для практической работы:

- 1) Практическая работа №1 Установка венозного катетера на фантоме;
- 2) Практическая работа № 2 Подключение внутривенной капельной инфузии 0,9% раствора натрия хлорида 400 мл на фантоме;
- 3) Практическая работа №3 Восстановление проходимости дыхательных путей, ИВЛ, проведение оксигенотерапии, непрямой массаж сердца, дефибрилляция, интубация трахеи. Показания к прекращению реанимации. На фантоме
- 4) Практическая работа №4 Техника безопасности при проведении первичной СЛР.

Тема 1.2. Терминальные состояния. Базовая сердечно-легочная реанимация.

Перечень вопросов для устного, фронтального опроса:

1. Понятие «терминальное состояние». Физиологические показатели жизненно важных функций организма. Виды и клинические проявления терминальных состояний. Признаки клинической, биологической смерти.
2. Восстановление проходимости дыхательных путей, ИВЛ, проведение оксигенотерапии, непрямой массаж сердца, дефибрилляция, интубация трахеи. Показания к прекращению реанимации. Техника безопасности при проведении первичной СЛР.

Задания для аудиторной работы:

1. Определение физиологических показателей жизненно важных функций организма.
2. Диагностика терминальных состояний. Признаки клинической, биологической смерти.
3. Определение критериев тяжести состояния пациента

Анализ кейс-стадии

Кейс №1

На станцию скорой помощи поступил вызов – на складе предприятия ООО «ТрансХим» на гражданина О., 34 года, являющегося сотрудником предприятия, обрушился поддон с упаковками химических веществ. По прибытию на место бригады скорой помощи (спустя 20 минут), фельдшером обнаружен гражданин О. в бессознательном состоянии с множественными переломами костей черепа и конечностей, самостоятельное дыхание у пациента отсутствует, кожный покров бледно серого цвета, зрачки расширены на свет не реагируют, при боковом сдавливании глазных яблок форма зрачка из округлой становится овальной; артериальное давление и тоны сердца не определяются.

1. **Задание:**
2. Сформулируйте и обоснуйте клинический диагноз.
3. Назовите возможные осложнения
4. Составьте план дополнительных методов исследования.
5. Проведите дифференциальный диагноз.
6. Проведите диагностику состояния биологической смерти.

Кейс № 2.

Бригада «скорой медицинской помощи», прибывшая к месту происшествия, установила эпизод утопления. Пострадавший мужчина 30 лет вытаскен из ледяной воды 25 минут тому назад. При осмотре – кожный покров бледный, синюшный, пульс на сонных артериях не определяется, дыхание и сознание отсутствуют, зрачки расширены на свет не реагируют, симптом Белоглазова положительный.

Задание:

1. Сформулируйте и обоснуйте клинический диагноз.
2. Назовите возможные осложнения
3. Составьте план дополнительных методов исследования.
4. Проведите дифференциальный диагноз.
5. Проведите диагностику состояния биологической смерти.

Кейс №3

Вызов бригады «Скорой помощи» к ребёнку 8 месяцев в связи с повышением температуры тела и резким изменением общего состояния. Болен первые сутки. Заболевание началось с катаральных явлений со стороны верхних дыхательных путей. Контакты с инфекционными больными отрицаются. Нарушений стула и мочеиспускания не было. Однократно получил 100 мг парацетамола в свече в связи с повышением температуры тела до 38,6°C. Ребенок из группы риска часто болеющих детей. Осмотр врача бригады «Скорой медицинской помощи»: общее состояние тяжелое, заторможен, на голос реагирует с задержкой. Кожные покровы бледные, влажные, чистые. «Мраморность» кожи в области конечностей. Гиперемия зева и задней стенки глотки. Дыхание через нос затруднено. При аускультации лёгких дыхание равномерно проводится с обеих сторон. ЧД 34 в 1 минуту. Изменений перкуторных границ относительной сердечной тупости нет. Тоны сердца приглушены, ослаблены. ЧСС 148 ударов в 1 минуту. АД 70/40 мм. рт. ст. Живот мягкий, безболезненный, размеры печени и селезёнки не увеличены. Мочеиспускание было около часа назад. Моча светлая. Менингеальные знаки отрицательные. Асимметрии рефлексов нет. Симптом Бабинского отрицательный. Парезов, параличей нет. Мышечный тонус резко снижен. Сухожильные рефлексы ослаблены. Температура тела 37,8° С. ЭКГ: синусовая тахикардия, расщепление зубца Р, высокий Т. Пульсоксиметрия – SpO₂ 94%.

Задания:

1. Ваш диагноз?
2. Чем опасно данное состояние?
3. Каков алгоритм мероприятий неотложной медицинской помощи ребёнку?

Кейс №4

Вызов бригады «Скорой помощи» к новорожденному ребенку. Родоразрешение – срочное, в домашних условиях, около 6 часов назад, в связи с отказом от госпитализации в родильный дом. Мать - медицинский работник. При рождении ребенка отмечался крик, частота сердцебиения 148 в 1 минуту. Отмечалось частое дыхание 70-74 в 1 минуту. В момент осмотра ребенок спит, частота дыхания 42 в 1 минуту, пульс 134 в 1 минуту, кожные покровы розовые. При пробуждении - крик, активные движения. При выслушивании в легких дыхание проводится равномерно по обеим сторонам грудной клетки, небольшое количество проводных хрипов. Перкуторный звук над легкими не изменен. Частота дыхания 50 в 1 минуту. Тоны сердца ритмичные, 140 в 1 минуту, шумы не выслушиваются. Живот мягкий, был однократно стул мекониального характера. Температура тела 36,8° С.

Задания:

1. Ваш диагноз.
2. В какой неотложной помощи нуждается новорожденный ребенок?
3. Укажите тактику врача скорой помощи

Задания для практической работы:

Практическая работа: отработка базовой и специализированной СЛР на фантоме_:

Тема 1.3. Оказание первичного и специализированного комплекса.

Перечень вопросов для устного, фронтального опроса:

1. Нормативные правовые акты, регламентирующие оказание первой помощи.
2. Организация оказания первой помощи до прибытия бригады скорой медицинской помощи населению при угрожающих жизни состояниях.
3. Состав аптечки первой помощи. Порядок взаимодействия с медицинскими и другими организациями, с экстренными оперативными службами в интересах пострадавшего.
4. Проведение первичного реанимационного комплекса. Проведение СЛР на фантоме.
5. Проведение специализированной сердечно-легочной реанимации: дефибриляция и интубация трахеи.
6. Определение тактики фельдшера на вызове, особенностей транспортировки.

Задания для аудиторной работы:

1. Проведение первичного реанимационного комплекса. Проведение СЛР на фантоме.....
2. Проведение специализированной сердечно-легочной реанимации: дефибриляция и интубация трахеи.
3. Определение тактики фельдшера на вызове, особенностей транспортировки.

Задания для самостоятельной работы:

1. Самостоятельная работа №1: Изучение нормативных документов, алгоритмов при СЛР, классификации неотложных состояний;
2. Самостоятельная работа № 2: Составление перечня лекарственных средств для проведения сердечно-легочной реанимации;

Задания в тестовой форме:

1. «Тройной прием Сафара» для обеспечения свободной проходимости дыхательных путей включает
 - 1) голова отогнута кзади, нижняя челюсть выдвинута вперед, ротовая полость открыта;
 - 2) положение на спине, голова повернута на бок, нижняя челюсть выдвинута вперед;
 - 3) положение на спине, голова согнута кпереди, нижняя челюсть прижата к верхней;
 - 4) положение на спине, под лопатки подложен валик, нижняя челюсть прижата к верхней.
2. В основе внезапной коронарной смерти лежит
 - 1) артериальная гипертензия;
 - 2) гипертрофия желудочков;

- 3) фибрилляция желудочков;
 - 4) централизация кровообращения.
3. Достоверные признаки клинической смерти
- 1) отсутствие дыхания, отсутствие сердцебиения, отсутствие сознания, расширенные зрачки без реакции на свет;
 - 2) поверхностное и учащенное дыхание, узкие зрачки без реакции на свет, нитевидный пульс;
 - 3) судороги, холодные конечности, тахипноэ, гипотензия;
 - 4) фибрилляция желудочков, пульс малого наполнения, диспноэ, цианоз.
4. Достоверный признак остановки сердца
- 1) апноэ;
 - 2) отсутствие пульса на сонной артерии;
 - 3) отсутствие сознания;
 - 4) широкий зрачок без реакции на свет.
5. Закрытие вдоха в гортань корнем языка предупреждает
- 1) введение воздуховода;
 - 2) поворот головы на бок;
 - 3) положение полусидя;
 - 4) прием Геймлиха.
6. Интенсивное наблюдение за пациентами в критическом состоянии включает
- 1) выполнение мероприятий гигиенического ухода;
 - 2) выявление проблем пациента;
 - 3) мониторинг жизненно важных функций;
 - 4) определение основных биохимических показателей крови.
7. Искусственное поддержание гемодинамики – это
- 1) второй этап;
 - 2) первый этап;
 - 3) приоритетный этап;
 - 4) третий этап.
8. К методам интенсивной терапии не относится
- 1) ИВЛ;
 - 2) СЛР;
 - 3) гемодиализ;
 - 4) парентеральное питание.
9. К терминальным состояниям относится
- 1) биологическая смерть;
 - 2) период агонии;
 - 3) постреанимационная болезнь;
 - 4) продромальный период.
10. Наличие у больного дыхания при проведении СЛР определяют
- 1) наклоном щекой к лицу больного;
 - 2) подсчетом дыхательных движений;
 - 3) приемом Геймлиха;
 - 4) спирометрией.
11. Непрямой массаж сердца проводится в положении
- 1) лежа на деревянном щите;
 - 2) лежа на спине на твердой поверхности;
 - 3) произвольном;
 - 4) с опущенной вниз головой.
12. Норма сатурации в процентах
- 1) 80 – 85 %;
 - 2) 85 – 90 %;

- 3) 90 – 92 %;
 - 4) 96 – 99 %.
13. О смерти мозга свидетельствуют результаты
- 1) ЭКГ;
 - 2) спирометрии;
 - 3) фонокардиографии;
 - 4) электроэнцефалограммы.
14. Основной признак клинической смерти
- 1) асистолия;
 - 2) диспноэ;
 - 3) патологическое дыхание;
 - 4) снижение температуры тела.
15. Основные мероприятия при выведении из клинической смерти
- 1) дать понюхать нашатырный спирт;
 - 2) проведение искусственной вентиляции легких (ИВЛ);
 - 3) проведение непрямого массажа сердца и ИВЛ;
 - 4) разгибание головы.
16. Основные признаки клинической смерти
- 1) нитевидный пульс на сонной артерии;
 - 2) отсутствие пульса на лучевой артерии;
 - 3) отсутствие пульса на сонной артерии;
 - 4) расширение зрачков.
17. Первый этап реанимационных мероприятий
- 1) «тройной прием Сафара»;
 - 2) ИВЛ;
 - 3) непрямой массаж сердца;
 - 4) обеспечение проходимости дыхательных путей.
18. Показания для сердечно-легочной реанимации
- 1) агония и предагональное состояние;
 - 2) все внезапно развившиеся терминальные состояния;
 - 3) клиническая смерть;
 - 4) клиническая смерть и биологическая смерть.
19. При обнаружении трупа, фельдшер СМП взаимодействует
- 1) с диспетчером СМП;
 - 2) с родственниками потерпевшего;
 - 3) с сотрудниками органов внутренних дел;
 - 4) со старшим врачом станции СМП.
20. При остановке сердца применяется сочетание препаратов
- 1) адреналин, кордарон;
 - 2) атропин, мезатон, гидрокарбонат натрия;
 - 3) кальция хлорид, лидокаин, мезатон;
 - 4) эуфиллин, калия хлорид, гидрокарбонат натрия.
21. При проведении непрямого массажа сердца компрессию на грудину взрослого человека производят
- 1) всей ладонью;
 - 2) одним пальцем;
 - 3) проксимальной частью ладони;
 - 4) тремя пальцами.
22. При транспортировке в стационар пострадавших в катастрофах (ЧС) фельдшер СМП
- 1) подает увлажненный кислород;
 - 2) проводит сердечно-легочную реанимацию;

- 3) проводит текущую дезинфекцию;
 - 4) следит за почасовым диурезом.
23. При транспортировке в стационар пострадавших в катастрофах (ЧС) фельдшер не сообщает в оперативный отдел
- 1) ФИО пострадавшего;
 - 2) время получения и номер карты вызова;
 - 3) объем оказанной медицинской помощи;
 - 4) параметры жизненно важных функций пострадавшего.
24. Признак биологической смерти
- 1) арефлексия;
 - 2) максимальное расширение зрачка;
 - 3) симптом «кошачьего зрачка»;
 - 4) фибрилляция желудочков.
25. Признак эффективности реанимационных мероприятий
- 1) зрачки широкие;
 - 2) отсутствие пульсовой волны на сонной артерии;
 - 3) отсутствие экскурсий грудной клетки;
 - 4) появление самостоятельного дыхания, сужение зрачков.
26. Признаки биологической смерти
- 1) наличие трупных пятен, помутнение роговицы;
 - 2) отсутствие пульса, дыхания, АД;
 - 3) отсутствие рефлексов роговицы;
 - 4) отсутствие сознания.
27. Продолжительность клинической смерти у взрослого человека в обычных условиях внешней среды
- 1) 1 — 2 мин;
 - 2) 10 — 15 мин;
 - 3) 20 мин;
 - 4) 3 — 5 мин.
28. Противопоказания для проведения сердечно-легочной реанимации
- 1) алкоголизм, психические заболевания;
 - 2) заведомо неизлечимые заболевания в последней стадии развития;
 - 3) старческий возраст;
 - 4) травмы, не совместимые с жизнью.
29. Разовая доза адреналина при проведении сердечно-легочной реанимации взрослому
- 1) 0,5 — 1,0 мл 0,1 % раствора;
 - 2) 1,0 — 1,5 мл 0,1 % раствора;
 - 3) 2,0 мл 0,1 % раствора;
 - 4) до 0,5 мл 0,1 % раствора.
30. Расположение ладони при проведении непрямого массажа сердца
- 1) в 5-ом межреберном промежутке слева;
 - 2) на границе верхней и средней трети грудины;
 - 3) на нижней трети грудины;
 - 4) на середине грудины.
- Эталон: 1-1; 2-3; 3-1; 4-2; 5-1; 6-3; 7-2; 8-2; 9-2; 10-1; 11-2; 12-4; 13-4; 14-1; 15-3; 16-3,4; 17-3; 18-3; 19-3,4; 20-1; 21 -3; 22 -1; 23-4; 24-3; 25-4; 26-1; 27-4; 28-2; 29-1; 30-4.

Анализ кейс-стадии

Кейс № 1

Фельдшер скорой помощи приехав на вызов к пациенту К., 19 лет, обнаруживает его в бессознательном состоянии. При осмотре диагностируется глубокая кома, выраженная

депрессия дыхания, зрачки расширены, артериальное давление не определяется, пульс на магистральных артериях нитевидный.

Задание:

1. Сформулируйте и обоснуйте клинический диагноз.
2. Назовите возможные осложнения
3. Составьте план дополнительных методов исследования.
4. Проведите дифференциальный диагноз.
5. Окажите доврачебную помощь на догоспитальном этапе, демонстрируя на фантоме базовую и специализированную СЛР

Кейс №2

Больной Б., 40 лет, обратился в ФАП с жалобами на давящие боли за грудиной длительностью до 15 минут, из анамнеза известно, что больной на протяжении 10 лет страдает ишемической болезнью сердца. Во время снятия электрокардиограммы на записи внезапно появились признаки нарушения ритма сердца - отсутствие QRS-комплексов, сопровождающиеся потерей сознания и отсутствием пульса на сонных артериях.

Задание:

1. Сформулируйте и обоснуйте клинический диагноз.
2. Назовите возможные осложнения
3. Составьте план дополнительных методов исследования.
4. Проведите дифференциальный диагноз.
5. Окажите доврачебную помощь на догоспитальном этапе, демонстрируя на фантоме базовую и специализированную СЛР

Проведите диагностику состояния клинической смерти

Кейс №3

Бригада «скорой медицинской помощи», прибывшая к месту происшествия, установила эпизод утопления. Пострадавший мужчина 40 лет вытасчен из ледяной воды 5-7 минут тому назад. При осмотре – пульс на сонных артериях не определяется, дыхание и сознание отсутствуют, зрачки широкие.

Задание:

1. Сформулируйте и обоснуйте клинический диагноз.
2. Назовите возможные осложнения
3. Составьте план дополнительных методов исследования.
4. Проведите дифференциальный диагноз.
5. Окажите доврачебную помощь на догоспитальном этапе, демонстрируя на фантоме базовую и специализированную СЛР

Задания для практической работы:

Практическая работа № 1:

Проведение первичного реанимационного комплекса. Проведение СЛР на фантоме.

Практическая работа №2: Участие в проведении специализированной сердечно-легочной реанимации: дефибриляция и интубация трахеи. Определение тактики фельдшера на вызове, особенностей транспортировки

Тема 1.4 Острый коронарный синдром (ОКС).

Перечень вопросов для устного, фронтального опроса:

1. Острый коронарный синдром (ОКС): причины, возможные осложнения, дифференциальная диагностика.
2. Особенности физикального и инструментального обследования на догоспитальном этапе. ЭКГ-диагностика.
3. Биохимическое экспресс-исследование при остром инфаркте миокарда (тропонин, миоглобин).

4. Лекарственные препараты для оказания неотложной помощи на догоспитальном этапе: способы применения, подбор доз и осложнения терапии.
5. Особенности транспортировки и мониторингования состояния пациента. Часто встречающиеся ошибки

Задания для аудиторной работы:

1. Проведение синдромной диагностики и внутрисиндромной дифференциальной диагностики острого коронарного синдрома.
2. Чтение ЭКГ. Интерпретация результатов лабораторных и инструментальных методов исследования при ОКС.
3. Выбор тактики фельдшера при ОКС, лекарственных препаратов, путей введения и подбор доз согласно стандартам оказания скорой медицинской помощи на догоспитальном этапе (в моделируемых условиях). Анализ осложнений фармакотерапии.
4. Проведение сбора информации о пациенте и физикального обследования при ОКС на догоспитальном этапе с соблюдением этико- деонтологических принципов (друг на друге). Анализ наиболее часто встречающихся ошибок.

Задания в тестовой форме (пример):

1. Смертность от ишемической болезни сердца снижают
 1. Нитраты
 2. б-блокаторы
 3. антагонисты кальция
 4. рибоксин
 5. липоевая кислота
2. При остром инфаркте миокарда наиболее информативным является определение
 1. МВ-фракции КФК
 2. миоглобина
 3. тропонинового теста
 4. 1-я фракция ЛДГ
 5. активность трансаминаз
3. Первые часы острого инфаркта миокарда часто осложняются
 1. тромбоэмболическими осложнениями
 2. фибрилляцией желудочков
 3. перикардитом
 4. плевритом
 5. аневризмой
4. Летальность от острого инфаркта миокарда наиболее высока
 1. в первые часы
 2. на высоте некроза
 3. одинакова на всех стадиях болезни
 4. нарастает постепенно
5. Препаратом выбора, обладающим положительным инотропным действием селективной направленности на бета-2 рецепторы сердечной мышцы при истинном кардиогенном шоке является:
 1. кортикостероиды
 2. мезатон
 3. сердечные гликозиды
 4. добутрекс

6.Тромболитическая терапия при остром инфаркте миокарда показана

1. в первые сутки
2. в первые 6 часов от возникновения приступа стенокардитических болей
3. при сопутствующей гипертензии
4. при синдроме Дресслера
5. при развитии кардиогенного шока

7.Перед тромболитической терапией обычно вводят

1. гепарин
2. кортикостероиды
3. лидокаин
4. аспирин
5. новокаин

8. В первую очередь дифференциальный диагноз при тромбоэмболии легочной артерии нужно проводить:

1. со спонтанным пневмотораксом
2. с крупозной пневмонией
3. с острым инфарктом миокарда

9.Препаратами выбора при отеке легких при гипотонии у больных острым инфарктом миокарда являются

1. норадреналин
2. сердечные гликозиды
3. допамин+ нитроглицерин
4. кортикостероиды+ лазикс

10.Больным острым инфарктом миокарда при синдроме малого выброса показаны

1. изопротеренол
2. допамин
3. кортикостероиды
4. поляризирующая смесь
5. сердечные гликозиды

Эталон :1-2 ; 2-3; 3-2; 4-1,2; 5-4; 6-1; 7-2; 8-3; 9-3; 10-2

Анализ кейс-стадии

Кейс №1

У пациента 53 лет, в анамнезе 2 мелкоочаговых инфаркта миокарда. Он вызвал фельдшера ФАП на дом, так как 20 минут назад у него без видимой причины появились перебои в работе сердца, сильное сердцебиение, одышка, слабость. Состояние средней тяжести. Губы слегка цианотичны. Число дыхания 22 в минуту, вдох затруднен. В легких дыхание везикулярное, хрипов нет. Сердечные тоны глухие, число сердечных сокращений 120 уд. в минуту. Пульс 70 в минуту, аритмичный, АД 120/80 мм рт. ст. Живот мягкий, безболезненный. Ваш предварительный диагноз.

1. Ваша тактика.
2. Неотложная помощь.
3. Необходимые лабораторные и инструментальные обследования для уточнения диагноза.

Кейс № 2.

Пациент, 49 лет, вызвал бригаду скорой помощи на дом. Жалуется на жгучие интенсивные боли за грудиной, иррадиирующие в левое плечо, страх смерти. Боли появились

30 минут назад, принимая нитроглицерин, облегчения не было. Боли за грудиной беспокоят более года, длятся обычно по 2-3 минуты, проходящие самостоятельно, или от приема нитроглицерина. Данные боли, появились после сильного психоэмоционального перенапряжения на работе.

При осмотре: В легких дыхание везикулярное, сердечные тоны слегка приглушены. Пульс 70 уд. в минуту, полный, ритмичный, АД 100/80 мм рт. ст. Живот мягкий, безболезненный, печень по краю реберной дуги, симптом поколачивания отрицательный с двух сторон. На ЭКГ подъем ST выше изолинии на 7мм.

1. Ваш диагноз. Его обоснование.
2. Дифференциальная диагностика.
3. Неотложная помощь.
4. Тактика.
5. Дополнительные исследования для уточнения диагноза.

Кейс №3

Вызов фельдшерской бригады скорой медицинской помощи.

Пациент, 48 лет, жалуется на сильные сжимающие боли за грудиной с иррадиацией в левую руку, левую половину нижней челюсти, не купируется тремя таблетками нитроглицерина, общую слабость, страх смерти. В анамнезе: в течение 10 лет страдает ИБС, стабильной стенокардией. Ухудшение состояния связывает с перенапряжением на работе. При осмотре: состояние средней тяжести. Бледен. Акроцианоз. Кожа влажная, холодная. В легких дыхание везикулярное, хрипов нет. Сердечные тоны глухие, акцент II тона над аортой. Пульс 70 уд. в минуту, одинаковый на обеих руках, ритмичный, нитевидный. АД 85/65 мм рт. ст. Живот мягкий, безболезненный.

1. Ваш диагноз. Его обоснование.
2. Дифференциальная диагностика.
3. Неотложная помощь и тактика.
4. Необходимые дополнительные лабораторные и инструментальные обследования.

Кейс №4.

Вызов в палату.

Пациент, 65 лет. Жалуется на одышку в покое, нехватку воздуха, кашель со светлорозовой пенистой мокротой, выраженную слабость. Находится в кардиологическом отделении с диагнозом трансмуральный инфаркт миокарда, нижней стенки левого желудочка, в течении 5 дней., Настоящее состояние появилось впервые, без видимой причины. При осмотре: состояние тяжелое. Выраженный акроцианоз, ортопноэ, число дыхания 36 в минуту. В легких дыхание везикулярное, в задненижних отделах масса влажных разнокалиберных хрипов. Сердечные тоны глухие, акцент II тона над аортой. Пульс 100 уд. в минуту, ритмичный, удовлетворительного наполнения, не напряжен. АД 130 и 80 мм рт. ст. Живот мягкий, печень по краю реберной дуги, симптом поколачивания отрицательный с двух сторон, Физиологические отправления в норме.

1. Ваш диагноз. Обоснование.
2. Дифференциальный диагноз.
3. Неотложная помощь.

Кейс №5

Мужчина 56 лет на улице почувствовал дурноту, боли в эпигастральной области. Дважды была рвота съеденной перед выходом на улицу пищей. Больного доставили в инфекционное отделение, предварительно промыли желудок. К концу этой процедуры боли переместились за грудину и влево от нее, появились экстрасистолы. На снятой ЭКГ- патологический зубец Q в отведениях III, aVF, там же – элевация ST выше изолинии, положительный T, в avL, I – депрессия ST, высокий R.

1. Ваш диагноз. Обоснование.
2. Дифференциальный диагноз.
3. Неотложная помощь. Тактика.
4. Необходимые исследования, которые надо провести для уточнения диагноза.

Кейс №6

Мужчина 48 лет, начальник цеха, после беседы с директором завода вышел из кабинета и потерял сознание. После кратковременного обморока пришел в сознание, осмотрен фельдшером: кожа и слизистые бледные, в легких дыхание везикулярное, хрипов нет, тоны сердца приглушены, ритм правильный, единичные экстрасистолы, АД 130 и 80 мм рт ст, живот мягкий, безболезненный, печень по краю реберной дуги. На ЭКГ в отведениях V₁, V₂, V₃- патологический Q, подъем ST выше изолинии на 7 мм, отрицательный T, в отведениях V₅, V₆- депрессия ST ниже изолинии.

1. Ваш диагноз. Обоснование.
2. Дифференциальный диагноз.
3. Неотложная помощь. Тактика.
4. Необходимые исследования, которые надо провести для уточнения диагноза.

Кейс № 7

У женщины 20 лет внезапно появились удушье и сильная боль в левой половине грудной клетки. При осмотре фельдшером бригады скорой помощи: состояние средней тяжести, диффузный цианоз верхней половины туловища. Число дыхания 30 в минуту. При аускультации легких дыхание везикулярное, хрипов нет. Сердечные тоны звучные, тахикардия. Число сердечных сокращений 120 уд. в минуту, АД 90/60 мм рт. ст.

Из анамнеза: принимала комбинированные оральные контрацептивы, страдает варикозной болезнью нижних конечностей.

1. Ваш диагноз. Обоснование.
2. Дифференциальная диагностика.
3. Неотложная помощь, тактика.
4. Необходимые дополнительные исследования.

Задания для практической работы:

Практическая работа № 1:

1. Диагностика и дифференциальная диагностика острого коронарного синдрома. Тактика фельдшера в оказании неотложной помощи. Выбор лекарственных препаратов, пути введения и подбор доз.
2. Выписывание рецептов на наркотические анальгетики, антиаритмические средства, анализ показаний к назначению, противопоказаний, побочных действий, выбор дозы и путей введения.
3. Оказание неотложной помощи по алгоритму (на муляжах). Оценка эффективности оказания неотложной медицинской помощи.
4. Составление планов консультаций пациентов и членов их семей по вопросам оказания помощи до приезда бригады. (в моделируемых условиях). Анализ наиболее часто встречающихся ошибок.
5. Заполнение медицинской документации (учебной истории болезни, сопроводительного листа скорой помощи, дневников, манипуляционных).
6. Проведение дезинфекции инструментария, шприцев, санитарного транспорта, обработки рук фельдшера и утилизации отработанного материала согласно САНПиН 2010.

Тема 1.5. Острая сердечная недостаточность (ОСН).

Перечень вопросов для устного, фронтального опроса:

1. Острая сердечная недостаточность: причины, варианты, дифференциальная диагностика.
2. Особенности физикального и инструментального обследования на догоспитальном этапе.
3. Выбор тактики и алгоритм оказания неотложной помощи на догоспитальном этапе при острой сердечной недостаточности.
4. Лекарственные препараты для оказания неотложной помощи на догоспитальном этапе: способы применения, подбор доз и осложнения терапии.
5. Часто встречающиеся ошибки.
6. Особенности транспортировки и мониторингования состояния пациента.

Задания для аудиторной работы:

1. Проведение синдромной и внутрисиндромной дифференциальной диагностики острой сердечной недостаточности.
2. Постановка нозологического диагноза в соответствии с современными классификациями.
3. Отработка тактики фельдшера при ОСН с соблюдением этико-деонтологических принципов, выбор лекарственных препаратов, путей введения и подбор доз на догоспитальном этапе согласно стандартам оказания скорой медицинской помощи на догоспитальном этапе (в моделируемых условиях).
4. Оказание неотложной помощи по алгоритму (на муляжах). Анализ осложнений проводимой фармакотерапии. Оценка эффективности оказания неотложной медицинской помощи.
5. Интерпретация результатов лабораторных и инструментальных методов исследования.
6. Анализ наиболее часто встречающихся ошибок...

Задания в тестовой форме (пример):

1. При острой сердечной недостаточности в легких прослушиваются хрипы
 - а) жужжащие
 - б) мелкопузырчатые, незвучные
 - в) трескучие
 - г) мелкопузырчатые, звучные
2. Противопоказанием для применения морфина у больных с отеком легких является:
 - а) отек легких на фоне инфаркта
 - б) отек легких на фоне гипертонического криза
 - в) отек легких на фоне порока сердца
 - г) отек легких у больных старческого возраста
3. Оптимальное положение для больного с отеком легких:
 - а) лежа с приподнятым головным концом, сидя и полусидя
 - б) лежа с приподнятым ножным концом
 - в) лежа на животе
 - г) лежа с приподнятым головным и опущенным ножными концами
4. Пульсация печени и шейных вен наблюдается
 - а) при трикуспидальном стенозе
 - б) при недостаточности трехстворчатого клапана
 - в) при недостаточности клапанов аорты
 - г) при митральном стенозе

5. Противопоказаниями для транспортировки являются

- а) отек легких
- б) острый инфаркт миокарда
- в) острое нарушение мозгового кровообращения
- г) гипертонический криз

6. При острой левожелудочковой недостаточности не вводят

- а) мочегонные
- б) сердечные гликозиды
- в) периферические вазодилататоры
- г) вазопрессоры
- д) наркотики

Эталон : 1г;2 г; 3а;; 4б; 5а;6г;

Анализ кейс-стадии

Кейс № 1

Вызов фельдшерской бригады скорой медицинской помощи.

Пациент, 65 лет. Жалуется на одышку в покое, нехватку воздуха, кашель со светлорозовой пенистой мокротой, выраженную слабость. В анамнезе: инфаркт миокарда два года назад. Настоящее состояние появилось впервые, без видимой причины. При осмотре: состояние тяжелое. Выраженный акроцианоз, ортопноэ, число дыхания 36 в минуту. В легких дыхание везикулярное, в задненижних отделах дыхание ослабленное, влажные хрипы. Сердечные тоны глухие, акцент II тона над аортой. Пульс 100 уд. в минуту, ритмичный, удовлетворительного наполнения, не напряжен. АД 150/80 мм рт. ст. Живот мягкий, печень на 2 см выступает из-под края реберной дуги. отеки до верхней трети голени.

1. Ваш диагноз. Обоснование.
2. Дифференциальный диагноз.
3. Неотложная помощь. Тактика.
4. Необходимые исследования, которые надо провести для уточнения диагноза

Кейс №2

Вызов фельдшерской бригады скорой медицинской помощи

Пациент Е., 56 лет, на протяжении последних 5-ти лет трижды перенес крупноочаговый инфаркт миокарда, по поводу чего лечился в кардиологическом отделении. В настоящее время в течение года беспокоят одышка и сердцебиение при незначительных нагрузках (вставание с постели, при разговоре), перебои в работе сердца, тяжесть в правом подреберье, увеличение живота, постоянные отеки нижних конечностей, общая слабость.

Объективно: общее состояние средней тяжести. Лежит с высоким изголовьем. Акроцианоз. Тахипноэ до 30\мин. над всей поверхностью легких при перкуссии звук с коробочным оттенком, дыхание ослабленное везикулярное, в нижних отделах средне- и мелкопузырчатые влажные хрипы. Границы относительной тупости сердца значительно расширены влево, тоны глухие. Пульс аритмичен (мерцательная аритмия), удовлетворительного наполнения и напряжения, 102\мин. Частота сердечных сокращений 116/мин. дефицит пульса – 14, АД 140/76 мм рт. ст. Живот увеличен в объеме, имеет форму «лягушачьего». В отлогих местах живота определяется тупость. Печень значительно увеличена и нижним краем доходит до пупочной линии, плотно-эластичной консистенции, безболезненная, с заостренным краем. Селезенка не увеличена. Массивные отеки конечностей, отечность в области крестца.

Задания:

1. Ваш диагноз. Обоснование.

2. Дифференциальный диагноз.
3. Неотложная помощь. Тактика.
4. Необходимые исследования, которые надо провести для уточнения диагноза.

1) Задания для практической работы:

Практическая работа №1: Правожелудочковая ОСН. Левожелудочковая ОСН. Дифференциальная диагностика. Тактика фельдшера. Выбор лекарственных препаратов, пути введения и подбор доз.

2. Критические состояния при ОСН (кардиогенный шок, кардиогенный отек легких). ТЭЛА.

3. Неотложная помощь. Тактика фельдшера.

4. Выписывание рецептов на наркотические анальгетики, мочегонные, гипотензивные, адреномиметики, анализ показаний к назначению, противопоказаний, побочных действий, выбор дозы и путей введения.

Практическая работа № 2 Составление плана рекомендаций пациентам и членам их семей по вопросам оказания помощи до приезда бригады.

Практическая работа №3. Заполнение медицинской документации (учебной истории болезни, сопроводительного листа скорой помощи, манипуляционных, дневников). Проведение дезинфекции инструментария, шприцев, санитарного транспорта, обработки рук фельдшера и утилизации отработанного материала согласно СанПиН 2010.

Тема 1.6. Нарушения сердечного ритма и проводимости.

Перечень вопросов для устного, фронтального опроса:

1. Нарушения сердечного ритма и проводимости: причины, классификация, клинические проявления.
2. Особенности физикального и инструментального обследования на догоспитальном этапе.
3. Выбор тактики и алгоритм оказания неотложной помощи на догоспитальном этапе при возникновении у пациента нарушений сердечного ритма.
4. Проведение оксигенотерапии либо ИВЛ по показаниям.
5. Лекарственные препараты для оказания неотложной помощи на догоспитальном этапе: способы применения, подбор доз и осложнения терапии.
6. Особенности транспортировки и мониторинга состояния пациента.
7. Часто встречающиеся ошибки.

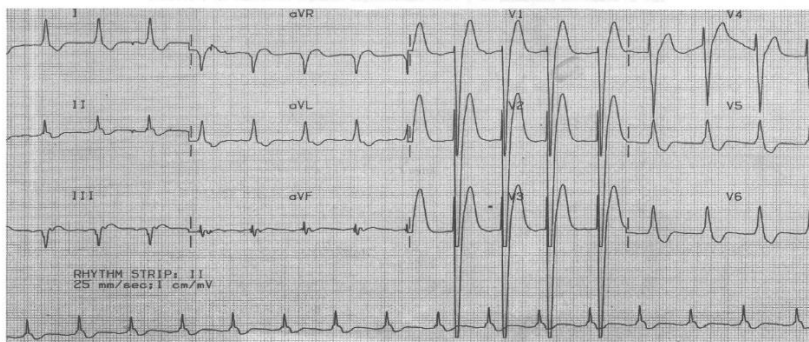
Задания для аудиторной работы:

1. Проведение синдромной диагностики аритмий. Определение ведущего синдрома при аритмиях.
2. Постановка нозологического диагноза в соответствии с современными классификациями.
3. Чтение ЭКГ. Выделение нарушений сердечного ритма и проводимости (тахикардия, брадикардия, полная АВ – блокада, мерцательная аритмия, фибрилляция желудочков и др.), требующих оказания неотложной помощи. «ЭКГ» - критерии аритмий.
4. Выбор тактики, оказание неотложной помощи при аритмиях по алгоритму согласно стандартам оказания скорой медицинской помощи на догоспитальном этапе (на муляжах).
5. Оказание психологической поддержки пациенту и его родственникам (друг на друге).
6. Оценка эффективности оказания неотложной медицинской помощи. Анализ осложнений фармакотерапии. Интерпретация результатов лабораторных и инструментальных методов исследования.

Анализ кейс-стадии

Кейс №1

Пациентка Б., 53 лет, жалуется на боли давящего характера, которые возникли внезапно 2 дня назад, длились в течении 2 часов. Из анамнеза известно, что пациентку беспокоил дискомфорт в грудной клетке в течение последнего года, возникали при нагрузке (подъеме на 4 этаж), дискомфорт проходил после прекращения нагрузки. Ничем не лечилась, за медицинской помощью не обращалась. Также известно, что у данной пациентки эпизодически повышалось АД до 140 и 90 мм рт ст, которое пациентка снижала приемом адельфана. Объективно: Кожные покровы физиологической влажности и окраски. В легких дыхание везикулярное, хрипов нет, тоны сердца приглушены, ритм правильный, ЧСС 99 в минуту. Язык чистый, влажный, Живот мягкий, безболезненный, печень по краю реберной дуги, безболезненная, симптом поколачивания отрицательный с двух сторон, мочеиспускание свободное, без резей. Стул регулярный, оформленный.



1. Ваш диагноз. Его обоснование.
2. Дифференциальная диагностика.
3. Неотложная помощь.
4. Тактика.
5. Дополнительные исследования для уточнения диагноза.

Кейс №2

Пациент, 48 лет, жалуется на сильные сжимающие боли за грудиной с иррадиацией в левую руку, левую половину нижней челюсти, не купируется тремя таблетками нитроглицерина, общую слабость, страх смерти. В анамнезе: в течение 10 лет страдает ИБС, стабильной стенокардией. Ухудшение состояния связывает с перенапряжением на работе. При осмотре: состояние средней тяжести. Бледен. Акроцианоз. Кожа влажная, холодная. В легких дыхание везикулярное, хрипов нет. Сердечные тоны глухие. Пульс 110 уд. в минуту, одинаковый на обеих руках, ритмичный, нитевидный. АД 85/65 мм рт. ст. Живот мягкий, безболезненный.

1. Ваш диагноз. Его обоснование.
2. Дифференциальная диагностика.
3. Неотложная помощь и тактика.
4. Необходимые дополнительные лабораторные и инструментальные обследования.

Кейс №3

Вызов в палату.

Пациент, 65 лет. Жалуется на одышку в покое, нехватку воздуха, кашель со светлорозовой пенистой мокротой, выраженную слабость. Находится в кардиологическом отделении с диагнозом трансмуральный инфаркт миокарда, нижней стенки левого желудочка, в течении 5 дней. Настоящее состояние появилось впервые, без видимой причины. При осмотре: состояние тяжелое. Выраженный акроцианоз, ортопноэ, число дыхания 36 в минуту. В легких дыхание везикулярное, в задненижних отделах масса влажных разнокалиберных хрипов.

Сердечные тоны глухие, акцент II тона над аортой. Пульс 100 уд. в минуту, ритмичный, удовлетворительного наполнения, не напряжен. АД 130 и 80 мм рт. ст. Живот мягкий, печень по краю реберной дуги, симптом поколачивания отрицательный с двух сторон, Физиологические отправления в норме.

1. Ваш диагноз. Обоснование.
2. Дифференциальный диагноз.
3. Неотложная помощь.
4. Тактика.

1. Ваш диагноз. Обоснование.
2. Дифференциальный диагноз.
3. Неотложная помощь. Тактика.
4. Необходимые исследования, которые надо провести для уточнения диагноза.

Кейс № 4

У женщины 20 лет внезапно появилось удушье и сильная боль в левой половине грудной клетки. При осмотре фельдшером бригады скорой помощи: состояние средней тяжести, диффузный цианоз верхней половины туловища. Число дыхания 30 в минуту. При аускультации легких дыхание везикулярное, хрипов нет. Сердечные тоны звучные, тахикардия. Число сердечных сокращений 120 уд. в минуту, АД 90/60 мм рт. ст.

Из анамнеза: принимала комбинированные оральные контрацептивы, страдает варикозной болезнью нижних конечностей.

1. Ваш диагноз. Обоснование.
2. Дифференциальная диагностика.
3. Неотложная помощь, тактика.
4. Необходимые дополнительные исследования.

2. Задания для практической работы:

Практическая работа № 1: Составление плана физикального и инструментального обследования пациента на догоспитальном этапе. Составление плана консультаций пациентов и членов их семей по профилактике аритмий.

Практическая работа № 2:

Выписывание рецептов на наркотические и ненаркотические анальгетики, антиаритмические средства, адреномиметики, анализ показаний к назначению, противопоказаний, побочных действий, выбор дозы и путей введения

Тема 1.7 Гипертонический криз.

Перечень вопросов для устного, фронтального опроса:

1. Гипертонический криз: причины, формы, клинические проявления и осложнения.
2. Лекарственные препараты для оказания неотложной помощи на догоспитальном этапе: способы применения, подбор доз и осложнения терапии.
3. Алгоритм оказания неотложной помощи на догоспитальном этапе пациентам с осложненным и неосложненным гипертоническим кризом.
4. Показания к госпитализации.
5. Особенности транспортировки и мониторингования состояния пациента.
6. Часто встречающиеся ошибки

Задания для аудиторной работы:

1. Проведение синдромной и внутрисиндромной дифференциальной диагностики острой артериальной гипертонии. Постановка нозологического диагноза в соответствии с современными классификациями.

2. Отработка тактики фельдшера при осложненном и неосложненном гипертоническом кризе с соблюдением этико-деонтологических принципов, выбор лекарственных препаратов, пути введения и подбор доз согласно стандартам оказания скорой медицинской помощи на догоспитальном этапе (в моделируемых условиях). Анализ наиболее часто встречающихся ошибок. Разбор осложнений терапии и показаний к госпитализации.
3. Составление плана физикального и инструментального обследования пациента на догоспитальном этапе.
4. Оказание неотложной помощи по алгоритму (на муляжах). Составление плана рекомендаций пациентам и членам их семей по вопросам оказания помощи до приезда бригады.

Анализ кейс-стадии

Кейс № 1

Пациентка Г, 45 лет, жалуется на резкое появление следующих симптомов: головная боль интенсивная в затылочной области, мушки перед глазами, резкое ухудшение самочувствия, покраснение лица, дрожь в руках. В анамнезе гипертоническая болезнь. Данное состояние возникло после стресса. Объективно: пациентка возбуждена, лицо гипиремировано, в легких дыхание везикулярное, хрипов нет, ЧД 18 в мин, тоны сердца ритмичные, АД 180 / 100 мм. ст. ст. Живот мягкий, безболезненный, печень по краю реберной дуги, симптом поколачивания отрицательный с двух сторон, отеков нет.

Задания:

1. Ваш диагноз. Обоснование.
2. Дифференциальная диагностика.
3. Неотложная помощь, тактика.
4. Необходимые дополнительные исследования

Кейс № 2

Пациент А., 48 лет, направлен с профилактического осмотра в связи с АД 180 / 100 мм. рт. ст. Пациент работает водителем, при детальном опросе жалуется на тупые ноющие боли в затылочной области, отмечает в семейном анамнезе: отец умер от инфаркта миокарда в возрасте 45 лет. Курит по 2 пачке сигарет без фильтра, в день.

Объективно: состояние удовлетворительное. Периферические лимфоузлы не пальпируются. Повышенного питания, рост 168 см, вес 98 кг. Верхушечный толчок усилен, расширен в V м/р по среднеключичной линии. В легких дыхание везикулярное, хрипов нет, ЧД 18 в/мин, тоны сердца приглушены, ритм правильный ЧСС 88 в/мин, акцент II тона на аорте, АД 180 /100 мм. рт. ст. Язык чистый, влажный, живот мягкий, безболезненный, печень по краю реберной дуги, симптом поколачивания отрицательный с двух сторон. Отеков нет.

Задания:

1. Ваш диагноз. Обоснование.
2. Дифференциальная диагностика.
3. Неотложная помощь, тактика.
4. Необходимые дополнительные исследования

Кейс № 3

Пациентка В, 23 лет, жалуется на появление головной боли, ближе к вечеру после стрессов. Из анамнеза известно, что ее мать страдает гипертонической болезнью. Объективно: нормального питания, рост 170 см, вес 65 кг. Нормостенического телосложения. Границы сердца в норме. В легких дыхание везикулярное, хрипов нет, ЧД 18 В мин, тоны сердца ясные ритмичные, ЧСС 88 в мин, АД 145/90 мм. рт. ст, на протяжении трех недель при трех кратном визите к врачу. Абдоминальной патологии не выявлено

Задания:

1. Сформулируйте предварительный диагноз.
2. Составьте план дополнительных исследований.
3. Определите патогенез данной патологии

4. Назначьте лечение больного, определите тактику ведения пациента

Кейс №4

На прием обратился пациент 45 лет, с жалобами на тупые ноющие боли в области височных областей головы, повышение АД до 180/ 110 мм рт ст Из анамнеза известно, что страдает гипертонической болезнью в течение 15 лет, гипотензивные препараты принимает эпизодически, последние 2 месяца отмечает нарастание утомляемости, необъяснимой слабости. Известно, что мать пациента умерла от инсульта в 45 лет. Пациент курит, в течение 25 лет по 20 сигарет в день. Объективно: Повышенного питания, гиперстенического телосложения. В легких дыхание везикулярное, хрипов нет. Левая граница относительной сердечной тупости находится в V межребье, по среднеключичной линии, тоны сердца приглушены, ритм правильный, акцент II тона на аорте, ЧСС 82 в мин., АД 180/110 мм рт ст. Абдоминальной патологии не выявлено.

При обследовании обнаружено: холестерин 6,8 ммоль/л, креатинин 315 мкмоль/л, мочевины 8,9 ммоль/л. При ультразвуковом исследовании почек отмечено незначительное уменьшение их размеров., в остальном без патологии.

Задания:

1. Сформулируйте предварительный диагноз.
2. Составьте план дополнительных исследований.
3. Определите патогенез данной патологии
4. Назначьте лечение больного, определите тактику ведения пациента

Кейс №5

На прием обратилась женщина, 40 лет, с жалобами на повышение АД, до 180 и 110 м.рт. ст., резкое увеличение массы тела, фиолетовые полосы на коже живота. Известно, что у дяди – заболевание надпочечников.

При осмотре : лунообразное лицо, абдоминальное ожирение, тонкие руки и ноги, фиолетовые стрии на животе, на бедрах, гнойничковая сыпь.

При обследовании обнаружилось при ультразвуковом исследовании надпочечников опухоль коркового вещества.

Задания:

1. Сформулируйте предварительный диагноз.
2. Составьте план дополнительных исследований.
3. Определите патогенез данной патологии
4. Назначьте лечение больного, определите тактику ведения пациента

Кейс №6

Вызов в палату . Пациент 48 лет, в положении полусидя , клочущее дыхание, изо рта пенная розовая мокрота, в легких ослабленное дыхание с двух сторон выслушиваются масса среднепузырчатых хрипов в нижних отделах легких и между лопаток, ЧДД 25 в минуту, ЧСС 110 в минуту, АД 210 и 100 мм рт ст. Живот мягкий, безболезненный, печень по краю реберной дуги, симптом поколачивания отрицательный с двух сторон.

Задания:

1. Сформулируйте предварительный диагноз.
2. Составьте план дополнительных исследований.
3. Определите патогенез данной патологии
4. Назначьте лечение больного, определите тактику ведения пациента
5. Запишите ЭКГ.

Кейс №7 Фельдшера вызвали на дом к больному 40 лет, который жалуется на сильные боли в области сердца, давящего характера, иррадирующие в левую руку, под левую лопатку, чувство жжения за грудиной. Приступ возник 2 часа назад, прием нитроглицерина эффекта не дал. Заболевание связывает со стрессовой ситуацией на работе. При объективном обследовании:

Общее состояние средней тяжести. Сознание ясное, температура 36,80С. Больной мечется, беспокоен. Кожные покровы и видимые слизистые оболочки бледные. Дыхание везикулярное, ЧДД – 20 в 1 мин. Тоны сердца приглушены, ритмичные, ЧСС – 92 в 1 мин, АД – 110/70 мм рт ст. Абдоминальной патологии не выявлено.

Задание.

1. Сформулируйте предположительный диагноз.
2. Тактика фельдшера и неотложная помощь при данном синдроме.
3. Подготовьте пациента к ЭКГ исследованию.

Кейс №8. Фельдшер школы вызван в класс к пациенту 18 лет, страдающему инсулинзависимым сахарным диабетом. Со слов одноклассников несколько минут назад он пожаловался на чувство голода, дрожь, потливость, затем потерял сознание. Кожа бледная, влажная. Гипертонус мышц, зрачки расширены, дыхание нормальное, пульс 100 в 1 мин, АД – 130/90 мм рт ст.

Задание.

1. Сформулируйте предположительный диагноз.
2. Тактика фельдшера и неотложная помощь при данном синдроме.
3. Обучите пациента алгоритму манипуляций введения инсулина.

Кейс №9 Вызов к больному 50 лет, предъявляет жалобы на головную боль, высокую температуру, резкую колющую боль в правой половине грудной клетки, усиливающуюся при кашле, одышку, кашель с мокротой ржавого цвета. Заболевание началось после переохлаждения, больна 3-й день. При объективном обследовании: Температура 39,40 С. Общее состояние тяжелое, лицо гиперемировано, на губах герпетические высыпания, частота дыхательных движений 28 в 1 мин. При осмотре правая половина грудной клетки отстаёт от дыхания, при перкуссии справа над нижней долей определяется притупление звука, при аускультации справа над нижней долей дыхание ослабленное, определяется крепитация, тоны сердца приглушены, пульс 110 в 1 мин, АД- 110/70 мм рт ст. Абдоминальной патологии не выявлено.

Задание.

1. Сформулируйте предположительный диагноз.
2. Тактика фельдшера и неотложная помощь при данном синдроме.
3. Продемонстрируйте технику оксигенотерапии согласно алгоритму.

Кейс №10 Больной 36 лет обратился к фельдшеру с жалобами на острую боль в животе, возникающую через 30 мин после приема пищи, рвоту на высоте болей, приносящую облегчение, иногда больной сам вызывает рвоту для уменьшения болей. Аппетит сохранен, но больной ограничивает прием пищи из-за появления болей. Болеет несколько лет. Ухудшение состояния отмечает весной и осенью, провоцируется эмоциональными перегрузками. Курит в течение 20 лет по пачке в день. При объективном обследовании: Общее состояние удовлетворительное. Кожные покровы и видимые слизистые бледные. подкожно-жировая клетчатка развита недостаточно. Со стороны легких и сердечно-сосудистой системы патологии нет. Язык обложен белым налетом. При пальпации живота отмечается болезненность в эпигастральной области. Печень и селезенка не пальпируются.

Задание.

1. Сформулируйте предположительный диагноз.
2. Тактика фельдшера и неотложная помощь при данном синдроме.
3. Продемонстрируйте подготовку пациента к проведению ФГДС.

Задания для практической работы:

Практическая работа № 1 Выписывание рецептов на гипотензивные средства, мочегонные, анализ показаний к назначению, противопоказаний, побочных действий, путей введения.

Практическая работа № 2 Проведение дезинфекции инструментария, шприцев, санитарного транспорта, обработки рук фельдшера и утилизации отработанного материала согласно САНПиН 2010;

Тема 1.8. Острая сосудистая недостаточность Обморок. Коллапс. Шоковые состояния.

Перечень вопросов для устного, фронтального опроса:

1. Определение понятий обморок, коллапс, шок. Патогенез обморока, коллапса, шоковых состояний. Клиническая картина. Дифференциальная диагностика.
2. Выбор тактики и алгоритм оказания неотложной помощи на догоспитальном этапе. Критерии контроля шока. Показания к ИВЛ. Часто встречающиеся ошибки

Задания для аудиторной работы:

1. Проведение синдромной и внутрисиндромной дифференциальной диагностики острой сосудистой недостаточности. Постановка нозологического диагноза в соответствии с современными классификациями.
2. Отработка тактики фельдшера, выбор лекарственных препаратов, пути введения и подбор доз при острой сосудистой недостаточности согласно стандартам оказания скорой медицинской помощи на догоспитальном этапе с соблюдением этического-деонтологических принципов (в моделируемых условиях). Оказание психологической поддержки пациенту и его родственникам (друг на друге).
3. Составление плана рекомендаций пациентам и членам их семей по вопросам оказания помощи до приезда бригады. Составление плана физикального и инструментального обследования пациента на догоспитальном этапе.
4. Проведение сбора информации о пациенте и физикального обследования при на догоспитальном этапе при острой сосудистой недостаточности (друг на друге).
5. Выписывание рецептов на гормоны, адреномиметики, наркотические и ненаркотические анальгетики, анализ показаний к назначению, противопоказаний, побочных действий, путей введения.
6. Оказание неотложной помощи по алгоритму (на муляжах) при обмороке, коллапсе, шоке.
7. Анализ осложнений проводимой фармакотерапии.

Задания в тестовой форме (пример):

1. Коллапс - это
 - а) падение артериального давления, сопровождающееся потерей сознания
 - б) внезапное снижение сосудистого тонуса с падением давления
 - в) ишемия мозга с потерей сознания и чувствительности
 - г) отсутствие спонтанного дыхания и сердечных сокращений
2. В патогенезе обморока главным является
 - а) сердечная слабость
 - б) потеря сосудистого тонуса
 - в) ишемия мозга
 - г) венодилатация

Эталон: 1-б; 2-в

Анализ кейс-стадии

Кейс № 1

Молодая девушка 18 лет, в душном помещении почувствовала головокружение, потемнение в глазах, побледнела, после чего потеряла сознание. Объективно: сознание отсутствует, кожные покровы бледные, покрыты холодным потом. В легких дыхание везикулярное, хрипов нет,

тоны сердца ясные, ритм правильный, ЧСС 62 в мин, АД 90 и 60 мм рт. ст. Живот мягкий, безболезненный, печень по краю реберной дуги, отеков нет. Через несколько минут пациентка пришла в сознание, сохранялось чувство разбитости, вялость.

Задания:

1. Ваш диагноз. Обоснование.
2. Дифференциальный диагноз.
3. Необходимые исследования, которые надо провести для уточнения диагноза
4. Принципы лечения.

Кейс №2

Пациентка 85 лет доставлена в приемное отделение ЦРБ, со слов пациентки в течение 1 мес не было стула, после постановки очистительной клизмы и опорожнения кишечника, пациентка потеряла сознание, побледнела. Через несколько минут пришла в себя. Объективно: состояние удовлетворительное. Кожные покровы обычной окраски и влажности. В легких дыхание везикулярное, хрипов нет, тоны сердца приглушены, ритм правильный, ЧСС 88 в мин, АД 130 и 80 мм рт ст Живот мягкий, безболезненный, печень по краю реберной дуги, симптом поколачивания отрицательный с двух сторон. Отеков нет. ЭКГ: ритм синусовый, ЭОС расположена нормально, ЧСС 88 в мин.

Задания:

1. Ваш диагноз. Обоснование.
2. Дифференциальный диагноз.
3. Необходимые исследования, которые надо провести для уточнения диагноза
4. Принципы лечения.;

Задания для практической работы:

Практическая работа № 1 Отработка тактики фельдшера, выбор лекарственных препаратов, пути введения и подбор доз при острой сосудистой недостаточности согласно стандартам оказания скорой медицинской помощи на догоспитальном этапе с соблюдением этических и деонтологических принципов (в моделируемых условиях). Оказание психологической поддержки пациенту и его родственникам (друг на друга). Составление плана рекомендаций пациентам и членам их семей по вопросам оказания помощи до приезда бригады. Составление плана физикального и инструментального обследования пациента на догоспитальном этапе.

Практическая работа №2. Проведение сбора информации о пациенте и физикального обследования при на догоспитальном этапе при острой сосудистой недостаточности (друг на друга).

Оформление учебной документации: студенческой истории болезни, сопроводительного листа скорой помощи, дневников, манипуляционных карт. Проведение дезинфекции инструментария, шприцев, обработки рук фельдшера и утилизации отработанного материала согласно САНПиН 2010;

Тема 1.9 Острые аллергозы

Перечень вопросов для устного, фронтального опроса:

1. Причины острых аллергозов, наиболее частые аллергены.
2. Классификация, клиника острых аллергозов. Тяжелые (прогностически неблагоприятные) аллергозы.
3. Выбор тактики и алгоритм оказания неотложной помощи на догоспитальном этапе. Противоаллергическая и симптоматическая терапия. Противошоковые мероприятия. Показания к проведению коникотомии. Показания к госпитализации.
4. Особенности транспортировки и мониторинга состояния пациента.
5. Тактика фельдшера в отношении негоспитализированных пациентов. Часто встречающиеся ошибки.

Задания для аудиторной работы:

1. Определение ведущего синдрома при острых аллергозах. Проведение синдромной диагностики и внутрисиндромной дифференциальной диагностики острых аллергозов. Постановка нозологического диагноза в соответствии с современными классификациями.
2. Диагностика тяжелых аллергозов, отработка тактики фельдшера и оказание неотложной помощи по алгоритму при отеке Квинке, генерализованной крапивнице, анафилактическом шоке, выбор лекарственных препаратов, путей введения и подбор доз при острых аллергозах согласно стандартам оказания скорой медицинской помощи на догоспитальном этапе с соблюдением этико-деонтологических принципов. (в моделируемых условиях).
3. Анализ осложнений проводимой фармакотерапии. Оценка эффективности оказания неотложной медицинской помощи. Анализ наиболее часто встречающихся ошибок.
4. Составление плана сбора информации и физикального обследования пациента на догоспитальном этапе. Выписывание рецептов на гормоны, адреномиметики, анализ показаний к назначению, противопоказаний, побочных действий, путей введения.
5. Анализ показаний к госпитализации, особенностей транспортировки и мониторингирования состояния пациентов. Отработка тактики фельдшера в отношении негоспитализированных пациентов.

Задания в тестовой форме (пример):

1. К пищевым аллергенам относятся
 - а) крупы
 - б) огурцы
 - в) бобы
 - г) citrusовые
2. Пищевую аллергию чаще вызывает
 - а) арбуз
 - б) вишня
 - в) мясо
 - г) рыба
3. К бытовым аллергенам относится
 - а) домашняя пыль
 - б) пенициллин
 - в) пыльца березы
 - г) яйцо
4. Домашнее животное, чаще вызывающее аллергию
 - а) кошка
 - б) морская свинка
 - в) собака
 - г) черепаха
5. Аллергические реакции чаще вызывают
 - а) антибиотики
 - б) антигистаминные
 - в) антиагреганты
 - г) антикоагулянты
6. Аллергические реакции чаще вызывает
 - а) линкомицин
 - б) пенициллин
 - в) доксициклин
 - г) кларитромицин
7. При аллергии на пенициллин следует назначить

- а) амоксициллин
- б) оксациллин
- в) ампиокс
- г) кларитромицин

8. При аллергии на тетрациклин следует назначить

- а) кларитромицин
- б) ципрофлоксацин
- в) амоксициллин

9. При аллергии на сульфаниламиды противопоказан

- а) бициллин
- б) бисептол
- в) тетрациклин
- г) фурадонин

10. Клинические симптомы крапивницы

- а) инспираторная одышка, осиплость голоса
- б) непроизвольное мочеиспускание и дефекация
- в) падение АД, нитевидный пульс
- г) сыпь, кожный зуд

11. Локализация сыпи при крапивнице

- а) лицо
- б) конечности
- в) туловище
- г) любые участки тела

12. Клинические симптомы отека Квинке

- а) отеки на лице, затруднение дыхания
- б) повышение АД, рвота
- в) кожный зуд, падение АД
- г) потеря сознания, повышение АД

13. При лечении отека гортани применяют

- а) преднизолон, лазикс
- б) амоксициллин, мелоксикам
- в) валидол, нитроглицерин
- г) моноксидин, каптоприл

14. Тяжелое проявление аллергической реакции немедленного типа

- а) анафилактический шок
- б) аллергический дерматит
- в) аллергический васкулит
- г) крапивница

15. Анафилактический шок чаще возникает при введении лекарственного препарата

- а) внутрь
- б) ингаляционно
- в) парентерально
- г) сублингвально

16. Анафилактический шок чаще вызывают аллергены

- а) бытовые
- б) лекарственные
- в) пищевые
- г) пыльцевые

17. Анафилактический шок чаще возникает при

- а) ужалении пчел
- б) укусе клещей
- в) укусе комаров
- г) укусе собак

18. Резкое падение АД наблюдается при

- а) анафилактическом шоке
- б) крапивнице
- в) отеке Квинке
- г) сывороточной болезни

19. Неотложную помощь при анафилактическом шоке начинают оказывать

- а) в палате
- б) в процедурном кабинете
- в) в приемном отделении
- г) на месте развития

20. Неотложная помощь при анафилактическом шоке

- а) атропин, морфин, баралгин
- б) адреналин, преднизолон, физраствор
- в) урапидил, лазикс
- г) корвалол, дигоксин, лазикс

Эталон ответов:

1 г, 2 г, 3 а, 4 а, 5 а, 6 б, 7 г, 8 в, 9 б, 10 г, 11 г, 12 а, 13 а, 14 а, 15 в, 16 б, 17 а, 18 а, 19 г, 20 б.

Анализ кейс-стадии

Кейс №1

К вам, за медицинской помощью, обратился мужчина 32 лет, с жалобами на сильный кожный зуд, появление волдырей по всему телу. Заболевание связывает с употреблением рыбы. Болен 2-й день.

Объективно: температура 37,1⁰С. Состояние удовлетворительное. Кожа гиперемированная, по всей поверхности тела определяется волдырная сыпь разного размера, возвышающаяся над поверхностью кожи. Дыхание везикулярное. Тоны сердца ритмичные, ЧСС 72 в мин. АД 120/80 мм рт.ст. Абдоминальной патологии не выявлено.

Внимательно прочитайте текст предложенного Ситуационной задачи и дайте ответы на следующие вопросы:

- 1) Сформулируйте и обоснуйте клинический диагноз;
- 2) Какие дополнительные методы исследования необходимы для уточнения диагноза;
- 3) Проведите дифференциальный диагноз;
- 4) Назначьте немедикаментозное и медикаментозное лечение;
- 5) Проведите контроль состояния пациента после оказания доврачебной помощи на догоспитальном этапе;
- 6) Проведите контроль эффективности лечения

Задания для практической работы:

Практическая работа №1: Диагностика тяжелых аллергозов, отработка тактики фельдшера и оказание неотложной помощи по алгоритму при отеке Квинке, генерализованной крапивнице, анафилактическом шоке, выбор лекарственных препаратов, путей введения и подбор доз при острых аллергозах согласно стандартам оказания скорой медицинской помощи на догоспитальном этапе с соблюдением этико-деонтологических принципов. (в моделируемых условиях). Составление плана консультаций пациентов и членов их семей по профилактике

аллергозов. Проведение дезинфекции инструментария, шприцев, обработки рук фельдшера и утилизации отработанного материала согласно САНПиН 2010.

Практическая работа №2 отработка манипуляции в симуляционном кабинете: внутримышечное введение 1мг раствора адреналина, на фантоме.

Тема 1.10 Острая дыхательная недостаточность (ОДН). Бронхиальная астма.

Перечень вопросов для устного, фронтального опроса:

1. Проведение синдромной диагностики и внутрисиндромной дифференциальной диагностики острой дыхательной недостаточности.
2. Постановка нозологического диагноза в соответствии с современными классификациями. ОДН: причины, характерные признаки, степени тяжести, гипоксемическая кома, дифференциальная диагностика. Особенности физикального и инструментального обследования на догоспитальном этапе при ОДН. Показания к ИВЛ.
3. Диагностические критерии бронхиальной астмы, клиническая картина неотложных состояний у детей и взрослых. Дифференциальная диагностика состояний, сопровождающихся остро возникшей одышкой. Особенности физикального обследования при приступе бронхиальной астмы.
4. Дополнительные методы обследования (пикфлоуметрия). Критерии оценки степени тяжести, признаки угрозы для жизни приступа бронхиальной астмы.
5. Астматический статус. План физикального и инструментального обследования пациента на догоспитальном этапе.
6. Лекарственные препараты для оказания неотложной помощи на догоспитальном этапе: способы применения, подбор доз и осложнения терапии. Выбор тактики и алгоритм оказания неотложной помощи при бронхиальной астме на догоспитальном этапе. Показания к госпитализации.
7. Отработка тактики фельдшера в отношении негоспитализированных пациентов. Анализ особенностей транспортировки и мониторингования состояния пациента. Разбор часто встречающихся ошибок при диагностике и оказании неотложной помощи.

Задания для аудиторной работы:

1. Проведение синдромной диагностики и внутрисиндромной дифференциальной диагностики острой дыхательной недостаточности. Постановка нозологического диагноза в соответствии с современными классификациями.
2. Проведение дифференциальной диагностики неотложных состояний при бронхиальной астме у детей и взрослых на догоспитальном этапе. Определение критериев диагностики астматического статуса.
3. Отработка тактики фельдшера, выбор лекарственных препаратов, пути введения и подбор доз при острой дыхательной недостаточности согласно стандартам оказания скорой медицинской помощи на догоспитальном этапе с соблюдением этико - деонтологических принципов (в моделируемых условиях).
4. Оказание психологической поддержки пациенту и его родственникам (друг на друге). Составление плана физикального и инструментального обследования пациента на догоспитальном этапе.
5. Проведение сбора информации о пациенте и физикального обследования при на догоспитальном этапе при острой дыхательной недостаточности (друг на друге).

Задания в тестовой форме (пример):

1. Ржавая мокрота более типична
 - а) для ХОБЛ
 - б) для долевой пневмококковой пневмонии
 - в) для муковисцидоза
 - г) для тромбоэмболии ветвей легочной артерии

2. При пневмонии делирий чаще развивается

- а) у стариков
- б) у детей
- в) у алкоголиков
- г) при высокой лихорадке

3. Ведущим симптомом бронхиальной астмы является:

- а) постоянная одышка
- б) приступообразная одышка
- в) приступы одышки с удлиненным выдохом
- г) вынужденное положение больного во время приступа

4. Абсолютным признаком развившегося астматического состояния является:

- а) одышка с удлиненным выдохом
- б) дистанционные сухие хрипы
- в) вынужденное положение больного
- г) участки немого легкого при аускультации

5. Важнейшим отличительным признаком астматического статуса от тяжелого приступа бронхиальной астмы является

- а) тахипноэ
- б) тахикардия
- в) появление цианоза
- г) отсутствие дыхательных шумов при аускультации
- д) глухие тоны сердца

6. Ухудшение бронхиальной проходимости при астматическом статусе возможно

- а) от введения атропина
- б) от введения гормонов
- в) от повторного назначения симпатомиметиков
- г) от повторного введения гормонов
- д) от оксигенотерапии

7. Важнейшим признаком астматического статуса II стадии является

- а) выраженность цианоза
- б) пульсация шейных вен
- в) тахикардия
- г) жесткость дыхания
- д) отсутствие дыхательных шумов над легкими

Эталон: 1-б, 2-в, 3-в,г;4-г; 5-г; 6-в;7-д.

Анализ кейс-стадии

Кейс №1 . Пациентка В., 43 лет, поступила в пульмонологическое отделение, с жалобами на ежедневные приступы удушья, особенно затруднен выдох, общую слабость, недомогание. После приступа отходит небольшое количество стекловидной мокроты. Больна три года. Указанные жалобы возникают в июне, в июле все симптомы исчезают. Свое заболевание связывает с потерей близкого человека. Есть двое детей 7 и 13 лет, у которых также бывают приступы удушья. У матери и у бабушки также наблюдались приступы удушья. У пациентки есть аллергия на клубнику и пенициллин. Состояние удовлетворительное, положение активное. Кожные покровы физиологической окраски и влажности. Грудная клетка бочкообразная. Перкуторный звук с коробочным оттенком В легких дыхание везикулярное,

единичные сухие хрипы. Тоны сердца ритмичные ясные, ЧСС 82 в минуту, АД 112 и 72 мм рт. ст.

Задания:

1. Ваш диагноз. Обоснование.
2. Дифференциальный диагноз.
3. Необходимые исследования, которые надо провести для уточнения диагноза
4. Принципы лечения.

Кейс № 2. Вызов в палату пациент В., 72 лет, жалобы на кашель без выделения мокроты, резкое затруднение дыхания с хрипами свистящего характера, приступ удушья. Со слов пациента страдает БА последние 6 лет бронхиальной астмой. Постоянно использует беротек, атровент ингаляционно. В последнее время в течение недели участились приступы удушья. при объективном обследовании: состояние тяжелое, сознание ясное, положение вынужденное, сидя в постели. Кожные покровы, гиперемированные с цианотичным оттенком, шейные вены набухшие, участие вспомогательной мускулатуры в акте дыхания, межреберные промежутки втянуты. Выраженная одышка экспираторного характера. ЧДД 24 в минуту, при аускультации легких дыхание жесткое дыхание, сухие свистящие хрипы над всей поверхностью легких. Тоны сердца приглушены, ритм правильный, ЧСС 100 в минуту. АД 132 и 82 мм рт. ст. Живот мягкий безболезненный, печень не увеличена, симптом поколачивания отрицательный с обеих сторон.

Задания:

1. Ваш диагноз. Обоснование.
2. Дифференциальный диагноз.
3. Необходимые исследования, которые надо провести для уточнения диагноза
4. Принципы лечения неотложного состояния.

Задания для практической работы:

Практическая работа № 1: Проведение сбора информации о пациенте и физикального обследования при на догоспитальном этапе при острой дыхательной недостаточности (друг на друге).

Практическая работа № 2: Оформление учебной документации: студенческой истории болезни, сопроводительного листа скорой помощи, дневников, манипуляционных. Проведение дезинфекции санитарного транспорта, инструментария, шприцев, обработки рук фельдшера и утилизации отработанного 2/4 2,3 18 материала согласно САНПиН 2010.

Тема 1.11 Особенности оказания неотложной помощи больным, при подозрении у них инфекционного заболевания. Особенности оказания неотложной помощи при коронавирусной инфекции (COVID-19).

Перечень вопросов для устного, фронтального опроса:

- 1) Неотложные состояния при инфекционных болезнях
2. Правила сбора информации о больном при подозрении у него инфекционного заболевания. Инфекционная безопасность, способы экстренной профилактики. Дезинфекция оборудования, инструментов, санитарного транспорта.
3. Выбор тактики и алгоритм оказания неотложной помощи на догоспитальном этапе при инфекционных болезнях. Особенности транспортировки и мониторинга состояния пациента с инфекционным заболеванием. Часто встречающиеся ошибки.
4. Основное лечение и оказание неотложной помощи при тяжелых и осложненных формах коронавирусной инфекции на догоспитальной этапе.
5. Диагностика, неотложная помощь и профилактика коронавирусной инфекции. Этиопатогенез. Клиника. Течение. Критерии излеченности.

Задания для аудиторной работы:

1. Отработка тактики фельдшера при оказании неотложной помощи больным при подозрении у них инфекционного заболевания (в том числе, особо опасного) согласно стандартам оказания неотложной помощи на догоспитальном этапе. Соблюдение инфекционной безопасности, применение способов экстренной профилактики (в моделируемых условиях).
2. Оказание психологической поддержки пациенту и его родственникам (друг на друге) Анализ наиболее часто встречающихся ошибок.
3. Составление плана физикального обследования пациента на догоспитальном этапе. Проведение сбора информации о пациенте и физикального обследования при подозрении у него инфекционного заболевания на догоспитальном этапе (друг на друге).
4. Анализ показаний к госпитализации, особенностей транспортировки и мониторингования состояния больного при подозрении у них инфекционного заболевания (в том числе, особо опасного) согласно стандартам оказания неотложной помощи на догоспитальном этапе. Принцип диагностики, лечение, профилактика коронавирусной инфекции (COVID-19). Взятие материала для исследования на COVID-19.

Задания для практической работы:

Практическая работа №1: Составление плана физикального обследования пациента на догоспитальном этапе. Проведение сбора информации о пациенте и физикального обследования при подозрении у него инфекционного заболевания на догоспитальном этапе (друг на друге).

Практическая работа №2: Анализ показаний к госпитализации, особенностей транспортировки и мониторингования состояния больного при подозрении у них инфекционного заболевания (в том числе, особо опасного) согласно стандартам оказания неотложной помощи на догоспитальном этапе. Принцип диагностики, лечение, профилактика коронавирусной инфекции (COVID-19). Взятие материала для исследования на COVID-19.

Тема 1.12 Острые отравления

Перечень вопросов для устного, фронтального опроса:

1. Классификация ядов и отравлений. Синдромы токсического поражения органов и систем.
2. Диагностика острых отравлений на догоспитальном этапе Дифференциальная диагностика на догоспитальном этапе. Принципы оказания помощи при острых отравлениях.
3. Методы естественной и искусственной детоксикации при воздействии токсических веществ, антидотная терапия. Показания к госпитализации Особенности транспортировки и мониторингования состояния пациента.

Задания для самостоятельной работы:

Самостоятельная работа №1

1. Решение ситуационных задач, тестовых заданий;
2. Составить тестовые задания по теме «Острая сердечная недостаточность»
3. Составление дифференциально-диагностической таблицы по нарушениям сердечного ритма и проводимости
4. Составить кроссворд по теме: «Острые аллергозы».
5. Составить таблицу дифференциальной диагностики острых отравлений__

Задания в тестовой форме (пример)

1. Принцип лечения острых отравлений осуществляемый на этапе СМП во всех без исключения случаях:
 - 1)Антидотная терапия
 - 2)Активная детоксикация
 - 3)Промывание желудка

4)Посиндромная неотложная помощь

2. Симптомы характерные для клиники острых отравлений ФОС:

- 1)Гипергидроз
- 2)Расширение зрачков
- 3)Бронхоррея
- 4)Слюнотечение
- 5)Мышечные фибрилляции

3. Антидотом при отравлении ФОС является:

- 1)Сернокислая магнезия 25%
- 2)Атропин 0,1%
- 3)Прозерин 0,05%
- 4)Унитиол

4. Симптомами, говорящими о том, что доза антидота, примененного при отравлении ФОС, достаточна, являются:

- 1)Увеличение влажности кожи
- 2)Сужение зрачков, увеличение влажности кожи
- 3)Появление сухости кожи и слизистых, уменьшение брадикардии, тенденция к расширению зрачков
- 4)Уменьшение тахикардии, сужение зрачков, уменьшение сухости кожи

5. Симптомы характерные для клиники острого отравления беленой:

- 1)Возбуждение
- 2)Сухость и гиперемия кожи
- 3)Высокая температура
- 4)Расширение зрачков
- 5)Брадикардия

6. Антидот при отравлении беленой вводится:

- 1)До уменьшения потливости
- 2)До уменьшения сухости кожи
- 3)До появления тенденции к расширению зрачков
- 4)До уменьшения брадикардии
- 5)До уменьшения тахикардии

7. Антидотом при отравлении беленой является:

- 1)Атропин 0,1%
- 2)Прозерин 0,05%
- 3)Этиловый спирт 30 градусов
- 4)Адреналин 0,1

8. Доза этилового спирта, применяемого в качестве антидота при острых отравлениях метиловым спиртом, составит:

- 1)30% 20,0 через каждые 3 часа
- 2)30% 50,0 через каждые 3 часа
- 3)30% 100,0 через 4 часа
- 4)30% 200,0 X 2 раза в сутки

9. Самой частой причиной дыхательных расстройств при отравлении снотворным является:

- 1)Бронхоспазм

- 2) Аспирация рвотных масс
- 3) Угнетение дыхательного центра
- 4) Бронхоррея

10. Антидотом при отравлении солями тяжелых металлов является:

- 1) Унитиол
- 2) Атропин
- 3) Активированный уголь
- 4) Тиосульфат натрия

Эталон: 1-4, 2-1,3,4,5; 3-2 ; 4-3; 5-1234; 6-2,5; 7-2; 8-2; 9-3; 10-1

Тема 1.13. Острые нарушения мозгового кровообращения (ОНМК). Судорожный синдром

Перечень вопросов для устного, фронтального опроса:

1. Причины, клинические проявления и осложнения ОНМК. Оценка неврологического статуса пациента. Шкала Глазго для определения степени угнетения сознания. Дифференциальная диагностика.
2. Направления базовой терапии. Выбор тактики и алгоритм оказания неотложной помощи на догоспитальном этапе. Особенности транспортировки и мониторингования состояния пациента с ОНМК.
3. Причины судорожного синдрома у различных категорий пациентов (взрослых, детей, беременных женщин) и особенности оказания помощи. Возможные осложнения эпилептического припадка у пациентов (эпилептический статус, асфиксия, развитие ОЧН, ЧМТ).
4. Критерии развития эпилептического статуса. Направления терапии
5. Показания к госпитализации. Выбор тактики и алгоритм оказания неотложной помощи на догоспитальном этапе при развитии судорожного синдрома. Особенности транспортировки и мониторингования состояния пациента. Часто встречающиеся ошибки.

Задания для аудиторной работы:

1. Проведение синдромной диагностики и внутрисиндромной дифференциальной диагностики при ОНМК на догоспитальном этапе. Постановка нозологического диагноза в соответствии с современными классификациями.
2. Выбор тактики и отработка алгоритма оказания неотложной помощи на догоспитальном этапе при ОНМК, выбор лекарственных препаратов, путей введения и подбор доз согласно стандартам оказания скорой медицинской помощи на догоспитальном этапе (в моделируемых условиях). Оказание психологической поддержки пациенту и его родственникам.
3. Проведение сбора информации о пациенте и физикального обследования при ОНМК на догоспитальном этапе (друг на друге). Анализ показаний к госпитализации. Организация транспортировки в стационар (в моделируемых условиях).
4. Проведение синдромной диагностики и внутрисиндромной дифференциальной диагностики при судорожном синдроме на догоспитальном этапе. Постановка нозологического диагноза в соответствии с современными классификациями.
5. Выбор тактики и отработка алгоритма оказания неотложной помощи на догоспитальном этапе при развитии судорожного синдрома с соблюдением этико - деонтологических принципов, выбор лекарственных препаратов, путей введения и подбор доз согласно стандартам оказания скорой медицинской помощи на догоспитальном этапе с соблюдением этико - деонтологических принципов. Анализ показаний к госпитализации. Определение

показаний к госпитализации. Организация транспортировки в стационар (в моделируемых условиях).

Задания в тестовой форме (пример)

1. Высокая контагиозность характерна для менингита, вызванного

- а) синегнойной палочкой
- б) стафилококками
- в) вирусом простого герпеса
- г) кишечной палочкой
- д) вирусами Коксаки и ЕСНО

2. Разрыв внутричерепной сосудистой аневризмы характеризуется

- а) сильными головными болями, внезапным началом
- б) потерей сознания
- в) тошнотой и рвотой
- г) ригидностью затылочных мышц
- д) всем перечисленным

3. Самой частой причиной нетравматического субарахноидального кровоизлияния в головной мозг является

- а) ревмоваскулит
- б) инсульт
- в) аневризма
- г) опухоли мозга
- д) ничего из перечисленного

4. Для развития геморрагического инсульта характерно

- а) внезапная потеря сознания, нарушение дыхания
- б) развитие заболевания в активный период суток
- в) патологические подошвенные рефлексy
- г) артериальная гипертония
- д) все перечисленное

5. В наибольшей степени расширяет церебральные сосуды и увеличивает мозговой кровоток

- а) введение адреналина
- б) повышение среднего артериального давления
- в) барбитураты
- г) гиперкапния
- д) гипоксия

6. Для алкогольной полинейропатии характерно

- а) преимущественное поражение нижних конечностей
- б) преимущественное поражение верхних конечностей
- в) боли в голенях и стопах
- г) боли в предплечьях и кистях
- д) верно а) и в)
- е) верно б) и г)

7. Легочная недостаточность при черепно-мозговой травме скорее всего обусловлена

- а) аспирационным синдромом
- б) астеническим синдромом
- в) нарушением нервно-мышечной передачи

- г) угнетением дыхательного центра
- д) параличом дыхательной мускулатуры

8. Острый некротический энцефалит вызывают вирусы

- а) кори
- б) простого герпеса
- + в) Коксаки
- г) паротита

9. Синдром полинейропатии проявляется

- а) слабостью проксимальных отделов конечностей
- б) расстройством чувствительности в дистальных отделах конечностей
- в) вегетативными нарушениями в кистях и стопах
- г) верно б) и в)
- д) верно а) и в)

10. Алкогольное опьянение при черепно-мозговой травме

- а) углубляет нарушения сознания
- б) повышает ригидность мышц шеи
- в) способствует появлению стопных патологических рефлексов
- г) вызывать анизокорию
- д) способствует появлению гипертензивных судорог

11. Наиболее достоверным клиническим признаком внутричерепной гематомы является

- а) брадикардия
- б) снижение артериального давления
- в) симптомы Бабинского и Брудзинского
- г) анизокория
- д) приступы Джексоновской эпилепсии

12. Решающее значение в диагностике менингита имеет

- а) острое начало заболевания с повышением температуры
- б) острое начало заболевания с менингеальным синдромом
- в) признаки застоя на глазном дне
- г) присоединение синдрома инфекционно-токсического шока
- д) изменения спинномозговой жидкости

13. Кровоток мозга существенно снижается и наступает нарушение сознания при артериальном давлении

- а) ниже 100 мм рт.Ст.
- б) ниже 60 мм рт.Ст.
- в) ниже 80 мм рт.Ст.
- г) ниже 70 мм рт.Ст.
- д) ниже 90 мм рт.Ст.

14. Основным признаком коллапса у больных с тяжелой черепно-мозговой травмой является

- а) учащение пульса
- б) нарушение сознания
- в) бледность кожных покровов
- г) брадикардия
- д) резкое падение артериального давления

15. Сотрясение головного мозга проявляется

- а) наличием крови в ликворе
- б) мелкоочечными кровоизлияниями в вещество головного мозга
- в) общемозговыми симптомами
- г) анизокорией
- д) очаговыми симптомами

16. Эффективность дыхания на догоспитальном этапе в основном определяется

- а) частотой и ритмом дыхания
- б) цветом губ и ногтевых лож
- в) частотой пульса
- г) уровнем сознания
- д) всем перечисленным

17. Для гипертонического субарахноидального кровоизлияния обязательным признаком является

- а) утрата сознания
- б) зрачковые расстройства
- в) нистагм
- г) двусторонние пирамидные патологические знаки
- + д) менингеальный синдром

18. Больной после автомобильной травмы. Жалуется на головную боль, головокружение, тошноту. Ретроградная амнезия. Небольшая анизокория, нистагм, признаки пирамидной недостаточности. Следы рвоты. Ваш диагноз

- а) сотрясение головного мозга
- б) ушиб головного мозга легкой степени
- в) ушиб головного мозга тяжелой степени
- г) субдуральная гематома
- д) эпидуральная гематома

19. Признаками эректильной фазы шока при черепно-мозговой травме чаще служат

- а) возбуждение
- б) заторможенность
- в) выраженный цианоз
- г) ясное сознание
- д) угнетенное сознание

20. Если после черепно-мозговой травмы развиваются ригидность затылочных мышц и светобоязнь при отсутствии очаговых симптомов, то наиболее вероятен диагноз

- а) сотрясение мозга
- б) ушиб мозга
- в) субарахноидальное кровоизлияние
- г) внутричерепная гематома

21. Осложнение черепно-мозговой травмы кровоизлиянием в желудочки мозга характеризуется появлением в клинической картине

- а) плавающего зрачка
- б) гиперметонического синдрома
- в) гиперкатаболического типа вегетативных функций
- г) нарушения сознания
- д) двусторонних пирамидных стопных знаков

22. Максимальные изменения вентиляции легких при черепно-мозговой травме зависят от колебаний в крови

- а) гемоглобина
- б) напряжения CO₂
- в) напряжения O₂
- г) величин рН
- д) уровня мочевины

23. Для эпилептического припадка характерны

- а) размашистые движения руками
- б) ситуационная обусловленность
- в) отсутствие амнезии в период приступов
- г) прикусы языка, ушибы головы, туловища и т.д.
- д) живая реакция зрачков

24. Наиболее эффективным способом остановки артериального кровотечения на догоспитальном этапе при черепно-мозговой травме является

- а) давящая повязка
- б) биологическая тампонада
- в) приподнятое положение конечности
- г) наложение зажима на сосуд в ране
- д) повязка Гиппократата

25. Выраженные нарушения свежей памяти, осмысления, афазия, явления насильственного смеха, плача, значительные неврологические нарушения характерны

- а) для алкогольной деменции
- б) эпилептической деменции
- в) сосудистого слабоумия (симптома Бисвентера)
- г) травматического слабоумия
- д) сенильной деменции

26. Наиболее тяжелые симптомы отмены опиатов возникают

- а) через 2-4 часа после отмены
- б) через 10-18 часов после отмены

27. Признаками, характерными для перелома основания черепа, являются

- а) кровотечение из носа и ушей
- б) кровоизлияния в области век
- в) общемозговые расстройства
- г) истечение спинномозговой жидкости из носа и ушей
- д) все перечисленные признаки

28. Решающим условием адекватного коллатерального кровообращения головного мозга является состояние

- а) тонуса и реактивности сосудов
- б) архитектоники артериального круга мозга
- в) свертывающей-противосвертывающей системы
- г) реологических свойств крови
- д) системной и центральной гемодинамики

29. Известно, что больной упал с лестницы. Кома, брадикардия. Брадипноэ. Выраженная анизокория. Патологические стопные знаки. Следы состоявшегося кровотечения из носовых ходов. Ваш диагноз

- а) ушиб головного мозга легкой степени
- б) ушиб головного мозга тяжелой степени
- в) ушиб головного мозга средней степени
- г) перелом свода и основания черепа
- д) субдуральная гематома

30. К открытой черепно-мозговой травме относится травма

- а) с ушибленной раной мягких тканей без повреждения апоневроза
- + б) с повреждением апоневроза
- в) с переломом костей свода черепа
- г) с переломом костей основания черепа без ликвореи

Эталон: 1-д; 2-д; 3-в; 4-д; 5-г; 6-д; 7а; 8-в; 9-г; 10-а; 11-г; 12-д; 13-б; 14-д; 15в; 16-д; 17-д; 18-б; 19- а; 20-в; 21- б; 22-б; 23-г; 24-г; 25-г; 26-в; 27-в; 28-д; 29-б; 30-б;

Анализ кейс-стадии

Кейс № 1.

Вызов на дом к мужчине 60 лет, находящемуся без сознания. Со слов жены за несколько часов до потери сознания жаловался на сильную головную боль, головокружение, тошноту, рвоту. Накануне было застолье с употреблением алкоголя. В анамнезе – гипертоническая болезнь, систематически не лечился.

Объективно: неконтактен, речь отсутствует. Гиперемия лица, зрачки расширены с обеих сторон, равны, реакция на свет отсутствует, психомоторное возбуждение. АД 280/120 мм рт. ст., пульс 120 ударов в минуту, дыхание шумное, глубокое с периодами апноэ до 5-10 сек.

Внимательно прочитайте текст предложенного Ситуационной задачи и дайте ответы на следующие вопросы:

1. Определите неотложное состояние, развившееся у пациента.
2. Составьте алгоритм оказания неотложной помощи и обоснуйте каждый этап.

Кейс №2

Мужчина 60 лет, жалобы на нарушение речи (по типу «каши во рту»), общую слабость, головокружение, головную боль (умеренно выраженную), онемение в правых конечностях и правой половине лица. Болеет второй день. Сначала онемели правые конечности, сегодня с утра появились нарушения речи.

Объективно: АД 120/70 мм рт. ст., пульс 68 ударов в минуту, температура 36,6 град. С.

Опущен угол рта справа, опущено правое веко. Снижена чувствительность в правых конечностях. Сила мышц рук и ног чуть снижена справа. Походка нарушена: слегка подволакивает правую ногу. Речь нарушена: нечетко выговаривает слова, «проглатывает» окончания фраз. Понимание речи сохранено.

Внимательно прочитайте текст предложенного Ситуационной задачи и дайте ответы на следующие

1. Определите неотложное состояние, развившееся у пациента.

Кейс №3. Вызов фельдшера скорой помощи на дом к женщине 44 года. Сидит опустив ноги на пол, речь затруднена, лицо бледное, покрытое крупными пятнами пота, напряженное из-за страха смерти. Цианоз губ, носа, клокочущее дыхание, кашель с выделением обильной, пенистой розовой мокроты. Над всей поверхностью легких мелкопузырчатые хрипы. Аускультация сердца затруднена, пульс-120 в 1 мин, аритмичный. В анамнезе порок сердца. Задание.

1. Основные этапы диагностического поиска. Сформулируйте предположительный диагноз.
2. Тактика фельдшера и неотложная помощь при данном синдроме.
3. Продемонстрируйте методику наложения венозных жгутов.

Кейс №4 Пациенту 35 лет было назначено инъекционное лечение пенициллином на ФАПЕ по поводу обострения хронического бронхита. Ранее пациент неоднократно получал плановую инъекционную терапию пенициллином в связи с наличием у него хроническо рез несколько минут после в/м введения пенициллина пациент стал жаловаться на общую слабость, чувство жара в области лица, головную боль, нарушение зрения, тяжести за грудиной. Состояние тяжелое, бледность кожи с участками локального цианоза, обильное потоотделение, глухие тоны сердца, нитевидный пульс 120 в 1 мин, частота дыхания 28 в 1 мин, одышка экспираторного характера.

Задание.

1. Основные этапы диагностического поиска. Сформулируйте предположительный диагноз.
2. Тактика фельдшера и неотложная помощь при данном синдроме.
3. Продемонстрируйте алгоритм оказания неотложной помощи при остром аллергозе.

Кейс №5. На вызове у больного 32 года жалуется на сильный кожный зуд, появление волдырей по всему телу заболевание связывает с употреблением рыбы. Болен 2 –й день. Объективно: Температура 37,10С, состояние удовлетворительное, кожа гиперемированная, по всей поверхности тела определяется волдырная сыпь разного размера, возвышающаяся над поверхностью кожи. Дыхание везикулярное, тоны сердца ритмичные, ЧСС 72 в 1 мин, АД 120/80. Абдоминальной патологии не выявлено.

Задание.

1. Основные этапы диагностического поиска. Сформулируйте предположительный диагноз.
2. Тактика фельдшера и неотложная помощь при данном синдроме.
3. Продемонстрируйте технику постановки очистительной клизмы.

Кейс №6. К фельдшеру обратился больной, В. 16 лет, с жалобами на частые носовые кровотечения, долго не останавливающиеся кровотечения при небольших порезах кожи, быстрое возникновение «синяков» даже при небольших порезах кожи, быстрое возникновение «синяков» даже при небольших ушибах. Подобные жалобы есть и у родного брата. При расследовании выяснилось, что дед по материнской линии умер от кровотечения после удаления зуба. Объективно: Температура 36,80С. Общее состояние удовлетворительное. Кожа и слизистые оболочки бледные. Видны подкожные кровоизлияния, в носовых ходах – темно-коричневые корочки. Дыхание везикулярное, ЧДД 20 в 1 мин. Тоны сердца ритмичные, ЧСС 88 в 1 мин, АД 110/70. Абдоминальной патологии не выявлено.

Задание.

1. Основные этапы диагностического поиска. Сформулируйте предположительный диагноз.
2. Тактика фельдшера и неотложная помощь при данном синдроме.
3. Продемонстрируйте технику передней тампонады носа.

Кейс №7. К больному С., 25 лет, была вызвана скорая помощь на 2-й день болезни. Заболел остро, температура тела поднялась до 400С, сильная головная боль, слабость, тошнота, однократная рвота. На следующий день состояние ухудшилось, на коже заметил обильную сыпь. При осмотре: в сознании, но адинамичен, вял, бледный. На коже, в основном нижних конечностях, обильная звездчатая гемморогическая сыпь, единичные элементы располагаются на лице, туловище, местами сливаются, имеются некрозы. Одышка – ЧДД-36 в 1 мин. Тоны сердца глухие, пульс нитевидный, 104 уд/в мин, АД 60/0 мм рт ст. Язык сухой, обложен, живот мягкий, безболезненный, печень, селезенка не пальпируются, не лечился. Менингеальных симптомов нет.

Задание.

1. Основные этапы диагностического поиска. Сформулируйте предположительный диагноз.

2. Тактика фельдшера и неотложная помощь при данном синдроме.
3. Продемонстрируйте технику внутривенного введения лекарственного препарата.

Кейс №8

Больной С., 30 лет обратился с жалобами на урчание в животе, жидкий водянистый стул и обильную рвоту водянистым содержимым, слабость, головокружение. Заболел ночью. Объективно: Состояние тяжелое, общая синюшность кожи, сухость слизистых оболочек, глазные яблоки запавшие, черты лица заострены, тургор кожи резко снижен, «рука прачки», кожная складка расправляется медленно. Конечности холодные, температура тела 35.80С, пульс нитевидный, 130 в 1 мин, АД-60/30 мм рт ст. Живот при пальпации безболезненный. Менингеальных знаков нет, больной в сознании. Осмотр стула: жидкий, водянистый в виде «рисового отвара», не мочится. Из эпидемиологического анализа – больной вернулся из Астрахани.

Задание.

1. Основные этапы диагностического поиска. Сформулируйте предположительный диагноз.
2. Тактика фельдшера и неотложная помощь при данном синдроме.
3. Продемонстрируйте технику внутривенного капельного введения лекарственного препарата.

Кейс №9. У больного 38 лет на 18 день болезни среднетяжелого течения внезапно появилась резкая слабость, бледность кожи и слизистых оболочек, температура критически снизилась с 39,30С до 35,90С, холодный пот, пульс участился с 96 до 130 ударов в мин. Общее состояние резко ухудшилось. В начале заболевания отмечалась головная боль, отсутствие аппетита, был обложен язык с отпечатками зубов по боковым поверхностям, с 7 дня на коже отмечалась скудная сыпь розеолезного характера.

Задание.

1. Основные этапы диагностического поиска. Сформулируйте предположительный диагноз.
2. Тактика фельдшера и неотложная помощь при данном синдроме.
3. Продемонстрируйте технику определения группы крови перед инфузией.

Задания для практической работы:

Практическая работа №1: Составление рекомендаций негоспитализированным пациентам. Выписывание в рецептах гипотензивных, противосудорожных препаратов, анализ показаний к назначению, противопоказаний, побочных действий, выбор дозы и путей введения. Оформление учебной документации: учебной истории болезни, сопроводительного листа скорой помощи, дневников, манипуляционных. Практическая работа № 2: Проведение дезинфекции инструментария, оборудования машины скорой помощи, шприцев, обработки рук фельдшера и утилизации отработанного материала согласно САНПиН 2010:

Тема 1.14 Комы

Перечень вопросов для устного, фронтального опроса:

1. Комы: причины, классификация, критерии оценки комы. Основные клинические отличия различных видов ком.
2. План физикального и инструментального обследования пациента на догоспитальном этапе. Диагностические приборы для экспресс -оценки биохимических показателей у пациента.
3. Выбор тактики и алгоритм оказания неотложной помощи на догоспитальном этапе. Показания к госпитализации. Особенности транспортировки и мониторинга состояния пациента. Часто встречающиеся ошибки.....

Задания для аудиторной работы:

1. Проведение синдромной диагностики и внутрисиндромной дифференциальной диагностики при комах на догоспитальном этапе. Постановка нозологического диагноза в соответствии с современными классификациями. Анализ ошибок в диагностике и оказании помощи.
2. Отработка тактики фельдшера при комах, оказание неотложной помощи при различных видах ком по алгоритму, выбор лекарственных препаратов, путей введения и подбор доз согласно стандартам оказания скорой медицинской помощи на догоспитальном этапе. Составление плана психологической поддержки пациента и его родственников. Оказание психологической поддержки родственникам пациента (в моделируемых условиях).
3. Определение показаний к госпитализации. Составление плана физикального обследования пациента на догоспитальном этапе. Проведение сбора информации о пациенте, физикального и лабораторного обследования при комах на догоспитальном этапе (друг на друге). Систематизация и анализ собранных данных. Определение показаний к госпитализации. Организация транспортировки в стационар.
4. Оформление учебной документации: учебной истории болезни, сопроводительного листа скорой помощи, дневников, манипуляционных.
5. Проведение дезинфекции инструментария, оборудования машины скорой помощи, шприцев, обработки рук фельдшера и утилизации отработанного материала согласно САНПиН 2010.

Задания для самостоятельной работы:

Самостоятельная работа № 1. Составить дифференциально-диагностическую таблицу по теме: «Судорожный синдром». Подготовить презентацию по теме ОНМК.

Задания для практической работы:

Практическая работа: Дифференциальная диагностика различных видов ком на догоспитальном этапе. Тактика фельдшера и алгоритм оказания неотложной помощи.

Тема 1.15 Острая боль в животе. Почечная колика.

Перечень вопросов для устного, фронтального опроса:

1. Причины острой боли в животе, классификация, клиническая картина. Алгоритм оценки острой боли в животе. Понятие «острый живот»: причины, клиническая картина. Токсические агенты, способные вызывать клинику «острого живота». «Острый живот» в гинекологии: причины, клинические проявления, осложнения. Направления терапии. Выбор тактики и алгоритм оказания неотложной помощи на догоспитальном этапе.
2. Показания к госпитализации. Особенности транспортировки и мониторинга состояния пациента. Часто встречающиеся ошибки
3. Причины почечной колики. Клиническая картина почечной колики. Особенности клинической картины и диагностики почечной колики у детей и беременных женщин.
4. Диагностика почечной колики на догоспитальном этапе. Дифференциальная диагностика. Оказание неотложной помощи, тактика фельдшера. Причины острой задержки мочи.
5. Клиническая картина острой задержки мочи. Диагностика и дифференциальная диагностика острой задержки мочи на догоспитальном этапе.

Задания для аудиторной работы:

1. Причины острой боли в животе, классификация, клиническая картина. Алгоритм оценки острой боли в животе. Понятие «острый живот»: причины, клиническая картина. Токсические агенты, способные вызывать клинику «острого живота».
2. Отработка тактики фельдшера при острой абдоминальной боли, почечной колике и острой задержке мочи согласно стандартам оказания скорой медицинской помощи на

догоспитальном этапе с соблюдением этикодеонтологических принципов (в моделируемых условиях). Оказание психологической поддержки пациенту и его родственникам (друг на друге).

3. Определение показаний к госпитализации. Организация транспортировки в стационар. Анализ ошибок в диагностике и оказании помощи. Составление плана физикального обследования пациента на догоспитальном этапе.

4. Оформление учебной документации: студенческой истории болезни, сопроводительного листа скорой помощи, дневников, манипуляционных карт.

5. Проведение дезинфекции инструментария, оборудования машины скорой помощи, шприцев, обработки рук фельдшера и утилизации отработанного материала согласно САНПиН 2010.

Задания в тестовой форме (пример)

Вариант 1

1. К прободению органа и развитию такого грозного осложнения как перитонит наиболее часто ведет

- а) острый аппендицит
- б) острый холецистит
- в) язвенная болезнь желудка и двенадцатиперстной кишки
- г) болезнь Крона
- д) острый гепатит

2. Обострение язвенной болезни желудка и двенадцатиперстной кишки, которое может привести к прободению язвы, наиболее часто встречается

- а) зимой и летом
- б) весной и летом
- в) осенью и зимой
- г) осенью и весной
- д) летом и весной

3. Для обострения язвенной болезни наиболее типичны следующие симптомы

- а) озноб, тошнота, живот мягкий, слегка болезненный при пальпации
- б) боль в эпигастриальной области, язык обложен белым налетом, влажный или суховат
- в) резкие "кинжальные" боли в эпигастрии, рвота
- г) боли по всему животу, рвота, притупление в отлогих местах
- д) боль в эпигастрии, иррадиирующая в поясницу, рвота

4. Причиной прободения язвы желудка и двенадцатиперстной кишки наиболее часто является

- а) обострение язвенной болезни
- б) нарушение режима питания
- в) травма
- г) желудочные кровотечения
- д) повышение давления в желудке при напряжении, кашле

5. Наиболее часто прободение язвы желудка и двенадцатиперстной кишки встречается

- а) у женщин в возрасте 20-40 лет
- б) у мужчин в возрасте 20-40 лет
- в) у пожилых людей старше 50 лет
- г) у детей и подростков
- д) у беременных

6. В течении прободной язвы желудка и двенадцатиперстной кишки выделяют следующие периоды

- а) перитонита, интоксикации, реконвалесценции
- б) болевой, шока, перитонита
- в) шока, мнимого благополучия, перитонита
- г) перитонита, мнимого благополучия, шока
- д) эндотоксикоза, шока, мнимого благополучия

7. Боли при прободении язвы желудка и двенадцатиперстной кишки носят характер

- а) схваткообразных
- б) "кинжальных"
- в) острых, с иррадиацией в область пупка
- г) ноющих
- д) постепенно нарастающих

8. Сразу после перфорации язвы желудка и двенадцатиперстной кишки появляется

- а) озноб и повышение артериального давления
- б) тахикардия и снижение артериального давления
- в) брадикардия и повышение артериального давления
- г) озноб и брадикардия
- д) озноб и тахикардия

9. Для периода шока не характерно

- а) тахикардия
- б) брадикардия
- в) гипотония
- г) напряжение мышц передней брюшной стенки
- д) симптом Щеткина - Блюмберга

10. Наиболее характерным симптомом при перфоративной язве желудка и двенадцатиперстной кишки является симптом

- а) Воскресенского
- б) Образцова
- в) Кохера
- г) Ражбо - Ортнера
- д) Щеткина – Блюмберга

11. Наиболее достоверным признаком острой задержки мочеиспускания, диагностируемом на догоспитальном этапе, является

- а) не пальпируемый мочевой пузырь
- б) невозможность даже частичного опорожнения мочевого пузыря, часто сопровождающаяся мучительными и бесплодными позывами
- в) тяжесть и боли внизу живота, поясничной области
- г) болезненное, частое мочеиспускание маленькими порциями
- д) частое мочеиспускание с примесью крови

12. Наиболее часто приступ почечной колики приходится дифференцировать со всеми перечисленными заболеваниями, за исключением

- а) острого аппендицита
- б) острого холецистита
- в) острого панкреатита
- г) косой паховой грыжи

д) тромбоза мезентериальных сосудов

13. При терапии урологических заболеваний на догоспитальном этапе наиболее оптимальным сочетанием препаратов является

- а) обезболивание, диуретики
- б) спазмолитики + седативные препараты
- в) диуретики + вазодилататоры
- г) седативные препараты + антигистаминные препараты
- д) обезболивающие препараты + спазмолитики

14. Для мочекаменной болезни характерны все перечисленные симптомы, за исключением

- а) острой боли (почечной колики)
- б) отхождения камней
- в) гематурии
- г) дизурии
- д) полиурии

15. Больных с почечной коликой, острым пиелонефритом транспортируют

- а) на щите
- б) в положении "лягушки"
- в) на носилках в положении лежа
- г) полусидя
- д) на носилках в положении Тренделенбурга

Эталон: 1-в; 2-г; 3-б; 4-а; 5-б; 6-в; 7б; 8б; 9-б; 10д; 11б; 12г; 13д; 14 д; 15г.

Задания для практической работы:

Практическая работа № 1. Проведение дифференциальной диагностики острой абдоминальной боли. Оформление учебной документации: студенческой истории болезни, сопроводительного листа скорой помощи, дневников, манипуляционных карт.

Практическая работа № 2: Определение тактики фельдшера при острой абдоминальной боли. Проведение дезинфекции инструментария, оборудования машины скорой помощи, шприцев, обработки рук фельдшера и утилизации отработанного материала согласно СанПиН 2010.

Тема 1.16 Черепно-мозговая травма

Перечень вопросов для устного, фронтального опроса:

1. Черепно-мозговая травма (ЧМТ): классификация, возможные осложнения, клиническая картина. Диагностика ЧМТ на догоспитальном этапе. Алгоритм неотложных мероприятий при ЧМТ. Травма позвоночника и спинного мозга. Классификация, клиническая картина. Диагностика травмы позвоночника и спинного мозга на догоспитальном этапе.
2. Алгоритм оказания неотложной помощи при травме позвоночника и спинного мозга.
3. Повреждения опорно-двигательного аппарата: травматические вывихи, переломы костей. Диагностика травм опорнодвигательного аппарата на догоспитальном этапе. Алгоритм оказания неотложной помощи при травмах опорно-двигательного аппарата

Задания для аудиторной работы:

1. Отработка алгоритма проведения противошоковых мероприятий, оказание неотложной помощи при ЧМТ и повреждениях позвоночника и спинного мозга, при повреждениях опорнодвигательного аппарата, при повреждениях груди и живота, при сочетанных и множественных травмах алгоритму согласно стандартам оказания скорой медицинской помощи на догоспитальном этапе с соблюдением этико-деонтологических принципов (в моделируемых условиях).

2. Оказание психологической поддержки пациенту и его родственникам (друг на друге). Составление плана обследования пациента на догоспитальном этапе при травмах. Определение показаний к госпитализации. Организация транспортировки в стационар и мониторинга состояния пациента (друг на друге). Выписывание в рецептах наркотических и ненаркотических препаратов, адrenomиметиков, анализ показаний к назначению, противопоказаний, побочных действий, выбор дозы и путей введения.
3. Оформление учебной документации: студенческой истории болезни, сопроводительного листа скорой помощи, дневников, манипуляционных.
4. Проведение дезинфекции инструментария, шприцев, обработки рук фельдшера и утилизации отработанного материала согласно САНПиН 2010.

Задания в тестовой форме (пример):

1. Для сотрясения головного мозга характерны симптомы:
 - 1) длительное расстройство сознания /более 30 минут/
 - 2) головная боль
 - 3) тошнота, рвота
 - 4) менингеальные симптомы
2. Для ушиба головного мозга характерны симптомы:
 - 1) кратковременное расстройство сознания /3-5 минут/
 - 2) очаговые симптомы поражения головного мозга
 - 3) менингеальные симптомы
 - 4) переломы костей черепа на краниограммах
3. Для сдавления головного мозга травматической внутричерепной гематомой характерны симптомы:
 - 1) расстройство сознания
 - 2) наличие “светлого промежутка”
 - 3) смещение М-ЭХО при ЭХО-ЭГ
 - 4) брадикардия
4. Инфекционные осложнения открытой черепно-мозговой травмы:
 - 1) менингит
 - 2) абсцесс мозга
 - 3) остеомиелит
 - 4) каротидно-кавернозное соустье
5. Для перелома основания черепа в области передней черепной ямки характерны симптомы:
 - 1) назорея
 - 2) “поздние” очки
 - 3) психомоторное возбуждение
 - 4) повреждение лицевого нерва по периферическому типу

Анализ кейс-стадии

Кейс №1 В результате дорожно-транспортного происшествия (ДТП) водитель получил многочисленные ушибы мягких тканей, ушибленные и резаные раны мягких тканей лица. Доставлен в постоянно действующий трассовый здравпункт сотрудником ГИБДД, который оказал первую медицинскую помощь (ввел раствор анальгина 50%-2 мл, кордиамин 2 мл и наложил на раны асептическую повязку, используя И.П.П.).

Осмотревший пострадавшего фельдшер установил: пострадавший бледен, на вопросы отвечает неохотно, тихо и немногословно. Жалуется на головокружение, шум в ушах, тошноту, мелькание “мушек” перед глазами. Дыхание поверхностное, до 30 дыхательных движений в 1 минуту, АД 90/50 мм рт. ст. При осмотре грудной клетки, конечностей достоверных признаков перелома костей не обнаружено. Осмотр живота выявил отсутствие напряжения передней брюшной стенки, симптомов раздражения брюшины и наличия свободной жидкости в брюшной полости. Экспресс анализ крови показал уровень Нв 134 г/л.

1. Внимательно прочитайте текст предложенного Ситуационной задачи и дайте ответы на следующие вопросы:
2. Сформулируйте и обоснуйте клинический диагноз;
3. Какие дополнительные методы исследования необходимы для уточнения диагноза;
4. Проведите дифференциальный диагноз;
5. Назначьте немедикаментозное и медикаментозное лечение;
6. Проведите контроль состояния пациента после оказания доврачебной помощи на догоспитальном этапе;
7. Проведите контроль эффективности лечения

Задания для практической работы:

Практическая работа №1. Решение ситуационных задач по теме: «Травмы позвоночника и спинного мозга»

Практическая работа №2: Определение тактики фельдшера при черепно-мозговой травме, травмах позвоночника и спинного мозга

Тема 1.17 Травмы. Ранения груди и органов сосредоточения.

Перечень вопросов для устного, фронтального опроса:

1. Травмы и ранения груди и органов средостения Алгоритм оказания неотложной помощи при повреждениях груди и органов средостения.
2. Повреждения живота и органов брюшной полости. Алгоритм оказания неотложной помощи при повреждениях живота и органов брюшной полости. Сочетанные и множественные травмы.
3. Последовательность действий в оказании помощи при сочетанных и множественных травмах. Инфекционная безопасность при оказании помощи пациентам с травмой.
4. Особенности транспортировки и мониторинг состояния пациента при травмах.
5. Часто встречающиеся ошибки.

Задания для аудиторной работы:

1. Отработка алгоритма проведения противошоковых мероприятий, оказание неотложной помощи при ЧМТ и повреждениях позвоночника и спинного мозга, при повреждениях опорнодвигательного аппарата, при повреждениях груди и живота, при сочетанных и множественных травмах алгоритму согласно стандартам оказания скорой медицинской помощи на догоспитальном этапе с соблюдением этико-деонтологических принципов (в моделируемых условиях). Оказание психологической поддержки пациенту и его родственникам (друг на друге).
2. Составление плана обследования пациента на догоспитальном этапе при травмах. Определение показаний к госпитализации.
3. Организация транспортировки в стационар и мониторинга состояния пациента (друг на друге). Выписывание в рецептах наркотических и ненаркотических препаратов, адреномиметиков, анализ показаний к назначению, противопоказаний, побочных действий, выбор дозы и путей введения.
4. Оформление учебной документации: студенческой истории болезни, сопроводительного листа скорой помощи, дневников, манипуляционных.
5. Проведение дезинфекции инструментария, шприцев, обработки рук фельдшера и утилизации отработанного материала согласно САНПиН 2010.

Задания в тестовой форме (пример):

- 1) Какие признаки выявляются при сдавлении грудной клетки между двумя поверхностями при транспортных травмах, при обвалах?
А) Множественные точечные подкожные кровоизлияния - „экимотическая маска"

- Б) Олигурия, анурия
- В) Повышение артериального давления, брадикардия
- Г) Кровоизлияния в конъюнктиву, нарушение зрения
- Д) Отсутствие везикулярного дыхания

2) Что понимается под выражением „флотирующий" перелом рёбер?

- А) Множественные переломы рёбер
- Б) Переломы в двух или более местах нескольких расположенных рядом рёбер, приводящие к тому, что лоскут грудной клетки теряет связь с остальным рёберным комплексом
- В) Образование лоскута, интимно связанного с остальным рёберным комплексом
- Г) Травма грудной клетки, сочетающаяся с острой дыхательной недостаточностью
- Д) Является тяжёлой формой пневмоторакса

3) Укажите причину парадоксального дыхания?

- А) Угнетение высших дыхательных центров
- Б) Паралич дыхательных мышц
- В) „Флотирующий" перелом рёбер
- Г) Разряжение атмосферного воздуха
- Д) Снижение сердечного выброса

4) Парадоксальное дыхание проявляется:

- А) Нерегулярным и тяжёлым дыханием по причине „флотирующего" перелома рёбер
- Б) Во время вдоха „флотирующий" сегмент вовлекается внутрь, сдавливая лёгкое
- В) Вдох - пауза, выдох - пауза
- Г) При выдохе „флотирующий" сегмент выталкивается наружу положительным давлением в лёгком
- Д) Паренхима лёгкого, находящаяся под „флотирующим" сегментом, является гиповентилизованной

5) Срочными мероприятиями при открытом пневмотораксе являются:

- А) Транспортировка пострадавшего в больницу
- Б) Тампонада раны и наложение окклюзионной повязки
- В) Оксигенотерапия
- Г) Искусственное дыхание

Ситуационная задача № 1.

1. Задания для практической работы:

- 1) Межрёберная и паравертебральная новокаиновая блокада.
- 2) Техника проведения вагосимпатической блокады.

Анализ кейс-стадии

Кейс №1 Фельдшер ФАП осматривает поступившего больного. При разрушении металлического диска пилы при резке металлических изделий рабочий получил осколочное ранение грудной клетки.

Состояние тяжелое. Жалуется на чувство нехватки воздуха, удушье нарастает с каждым вдохом. Лицо синюшного цвета. На грудной стенке справа между срединно – ключичной и передне-подмышечными линиями в проекции пятого ребра имеется рана 3х4см, из которой раздаются фыркающие звуки на вдохе и выдохе, “рана дышит”. При пальпации вблизи раны-ощущение, напоминающее “хруст снега”.

Внимательно прочитайте текст предложенного Ситуационной задачи и дайте ответы на следующие вопросы:

- 1) Сформулируйте и обоснуйте клинический диагноз;

- 2) Какие дополнительные методы исследования необходимы для уточнения диагноза;
- 3) Проведите дифференциальный диагноз;
- 4) Назначьте неотложное лечение.
- 5) Проведите контроль состояния пациента после оказания доврачебной помощи на догоспитальном этапе;
- 6) Проведите контроль эффективности лечения

Задания для практической работы:

Практическая работа №4. Оформление учебной документации: студенческой истории болезни, сопроводительного листа скорой помощи, дневников, манипуляционных.

Практическая работа № 2:

Проведение дезинфекции инструментария, шприцев, обработки рук фельдшера и утилизации отработанного материала согласно САНПиН 2010:

Тема 1.19 Кровотечения.

Перечень вопросов для устного, фронтального опроса:

1. Этиология и классификация кровотечений. Клинические проявления, степени тяжести и осложнения кровотечений. Способы определения величины кровопотери и способы временной остановки наружного кровотечения.
2. Неотложная помощь при наружном, артериальном и венозном кровотечении. Неотложная помощь при кровотечениях из ЖКТ. Неотложная помощь при внутреннем кровотечении.
3. Особенности транспортировки и мониторинга состояния пациента. Инфекционная безопасность. Часто встречающиеся ошибки.

Задания для аудиторной работы:

1. Проведение синдромной диагностики и внутрисиндромной дифференциальной диагностики при кровотечениях на догоспитальном этапе, постановка нозологического диагноза в соответствии с современными классификациями.
2. Отработка тактики фельдшера при кровотечениях и оказание неотложной помощи при различных видах кровотечениях по алгоритму с соблюдением этико-деонтологических принципов, выбор лекарственных препаратов, пути введения и подбор доз на догоспитальном этапе согласно стандартам оказания неотложной помощи на догоспитальном этапе (на фантомах).
3. Оказание психологической поддержки пациенту и его родственникам (в моделируемых условиях). Анализ ошибок в диагностике и оказании помощи. Определение показаний к госпитализации.
4. Составление плана физикального обследования пациента на догоспитальном этапе. Проведение сбора информации о пациенте, физикального и лабораторного обследования при комах на догоспитальном этапе (друг на друге). Систематизация и анализ собранных данных.

Задания для практической работы:

Практическая работа №1. Алгоритм оказания неотложной помощи на догоспитальном этапе при кровотечениях различного генеза. Выбор тактики в случае развившихся осложнений.

Практическая работа №2: Выписывание в рецептах адреномиметиков, кровоостанавливающих препаратов, анализ показаний к назначению, противопоказаний, побочных действий, выбор дозы и путей введения. Оформление учебной документации: студенческой истории болезни, сопроводительного листа скорой помощи, дневников, манипуляционных. Анализ часто встречающихся ошибки. Проведение дезинфекции инструментария, оборудования машины скорой помощи, шприцев, обработки рук фельдшера и утилизации отработанного материала согласно САНПиН 2010.

Тема 1.20 Повреждающее действие физических факторов (ожоги, переохлаждение, электротравма, утопление)

Перечень вопросов для устного, фронтального опроса:

1. Этиология и классификация ожогов. Определение площади и глубины термического поражения. Возможные осложнения ожогов. Оказание неотложной помощи. Показания к госпитализации. Лекарственные средства, применяемые на догоспитальном этапе при ожоговых ранах.
2. Холодовая травма: отморожение, общее охлаждение, их классификация. Неотложная помощь на догоспитальном этапе. Показания к госпитализации.
3. Электротравма: воздействие электрического тока на биологические ткани. Классификация и клиническая картина электротравмы. Осмотр и физикальное обследование пациента при электротравме. Алгоритм оказания неотложной помощи на догоспитальном этапе пациентам с электротравмой.
4. Утопление: виды, клиническая картина. Порядок оказания медицинской помощи при утоплении. Техника безопасности в оказании помощи пациентам при повреждающем воздействии физических факторов.

Задания для аудиторной работы:

1. Определение площади и глубины термического поражения. Возможные осложнения ожогов.
2. Холодовая травма: отморожение, общее охлаждение, их классификация. Неотложная помощь на догоспитальном этапе. Показания к госпитализации.
3. Электротравма: воздействие электрического тока на биологические ткани. Классификация и клиническая картина электротравмы. Осмотр и физикальное обследование пациента при электротравме. Алгоритм оказания неотложной помощи на догоспитальном этапе пациентам с электротравмой.
4. Утопление: виды, клиническая картина. Порядок оказания медицинской помощи при утоплении. Техника безопасности в оказании помощи пациентам при повреждающем воздействии физических факторов.

Самостоятельная работа №3

1. Составление таблиц по дифференциальной диагностике острой абдоминальной боли
2. Составление ситуационных задач по теме: «Травмы позвоночника и спинного мозга»
3. Составление презентаций по теме «Повреждающее действие физических факторов»

Анализ кейс-стадии

Кейс № 1 Повар заводской столовой поскользнулся, опрокинул кастрюлю с кипятком на ноги. Тут же вызвали фельдшера здравпункта. Общее состояние пострадавшего удовлетворительное, АД 120/80 мм рт. ст., пульс 90 уд. в 1 мин. Больной жалуется на жгучие боли в обеих ногах. Пострадавший был в шортах, без носков, на ногах шлепанцы с узкой перекладиной сверху. При осмотре: в области передних поверхностей обеих голеней обширные пузыри с прозрачным содержимым, такие же пузыри на тыльной стороне стоп. между пузырями небольшие участки гиперемизированной кожи.

Внимательно прочитайте текст предложенного Ситуационной задачи и дайте ответы на следующие вопросы:

- 1) Сформулируйте и обоснуйте клинический диагноз;
- 2) Какие дополнительные методы исследования необходимы для уточнения диагноза;
- 3) Проведите дифференциальный диагноз;
- 4) Назначьте немедикаментозное и медикаментозное лечение;
- 5) Проведите контроль состояния пациента после оказания доврачебной помощи на догоспитальном этапе;

б) Проведите контроль эффективности лечения

Кейс №2 В пищеблоке детского оздоровительного лагеря, в котором Вы работаете фельдшером, на Ваших глазах повар перевернул на себя термос с только что приготовленной кашей.

Кричит от боли, беспокоен, возбужден, просит о помощи, на брюках от уровня коленных суставов до голеностопных и на коже стоп, кистей рук и левого предплечья прилипшая жидкая каша, на свободных участках кожа гиперемирована, отечна, отслоена в виде пузырей с прозрачной жидкостью.

Внимательно прочитайте текст предложенного Ситуационной задачи и дайте ответы на следующие вопросы:

- 1) Сформулируйте и обоснуйте клинический диагноз;
- 2) Какие дополнительные методы исследования необходимы для уточнения диагноза;
- 3) Проведите дифференциальный диагноз;
- 4) Назначьте немедикаментозное и медикаментозное лечение;
- 5) Проведите контроль состояния пациента после оказания доврачебной помощи на догоспитальном этапе;
- б) Проведите контроль эффективности лечения

Задания для практической работы:

Практическая работа №1: Тактика ведения пациентов с ожогами, отморожениями. Написание терминологического диктанта. Знакомство с устройством ожогового отделения.

Практическая работа № 2: Решение ситуационных задач, тестовых заданий.

Тема 1.21 Роды вне лечебного учреждения

Перечень вопросов для устного, фронтального опроса:

1. Роды вне стационара: причины, классификация родов.
2. Особенности ведения родов вне стационара. Возможные осложнения
3. Оценка жизнеспособности плода. Тактики и алгоритм принятия родов вне лечебного учреждения.

Задания для аудиторной работы:

1. Оказание акушерского пособия вне лечебного учреждения при срочных и преждевременных родах.
2. Возможные осложнения. Условия и правила госпитализации матери и ребенка в стационар. Оформление документации

Задания в тестовой форме (пример)

Вариант 1

1. Анатомически узкий таз, если все размеры или хотя бы один из них укорочен
 - а) на 0,5-1 см
 - б) на 1,5-2 см
 - б) на 2-3 см
 - в) на 3-4 см
2. Во влагалище в норме среда
 - а) нейтральная
 - б) кислая
 - в) слабощелочная
 - г) щелочная
3. Нормальная флора влагалища
 - а) стафилококки
 - б) палочки Додерлейна
 - в) кишечные палочки

- г) стрептококки
- 4. В яичниках образуются
 - а) ферменты
 - б) сперматозоиды
 - в) яйцеклетка, половые гормоны
 - г) форменные элементы крови
- 5. Функция яичников:
 - а) выделительная
 - б) эндокринно-гормональная
 - в) защитная
 - г) менструальная
- 6. Маточная артерия отходит от
 - а) аорты
 - б) наружной подвздошной артерии
 - в) внутренней подвздошной артерии
 - г) почечной артерии
- 7. Ведущую роль в регуляции менструального цикла играет
 - а) гипоталамо-гипофизарная система
 - б) поджелудочная железа
 - в) щитовидная железа
 - г) паращитовидные железы
- 8. Первая менструация у девочек (менархе) в норме начинается в возрасте
 - а) 11-13 лет
 - б) 16-17 лет
 - в) 8-9 лет
 - г) 20-22 года
- 9. Срок наступления овуляции при 28-дневном менструальном цикле
 - а) 20-22 день
 - б) 8-10 день
 - в) 14-16 день
 - г) 7-9 день
- 10. В первую фазу менструального цикла в яичнике преимущественно вырабатывается гормоны
 - а) прогестерон
 - б) эстрогены
 - в) тестостерон
 - г) инсулин
- 11. Во вторую фазу менструального цикла в яичнике образуется железа внутренней секреции
 - а) щитовидная
 - б) желтое тело
 - в) поджелудочная
 - г) предстательная

Вариант 2

- 1. Степень сужения таза определяется по конъюгате
 - а) наружной
 - б) диагональной
 - в) истинной
- 2. Созревание и развитие желтого тела идет под действием гормона гипофиза
 - а) фолликулостимулирующего
 - б) тиреотропного
 - в) адренкортикотропного

- г) пролактина
- 3. Секреторные изменения эндометрия обусловлены действием гормона
 - а) эстрадиола
 - б) кортизола
 - в) прогестерона
 - г) тестостерона
- 4. При длительности менструального цикла 28 дней его следует считать
 - а) нормопонирующим
 - б) антепонирующим
 - в) постпонирующим
- 5. Гипоталамус вырабатывает следующие гормоны
 - а) гонадотропины
 - б) эстрогены
 - в) гестагены
 - г) рилизинг факторы
- 6. Позицию плода при поперечном положении определяют по
 - а) спинке плода
 - б) головке
 - в) расположению мелких частей
 - г) расположению ягодиц
- 7. Эстрогены синтезируются
 - а) клетками внутренней оболочки фолликула
 - б) желтым телом
 - в) надпочечниками
 - г) щитовидной железой
- 8. При тазовых предлежаниях сердцебиение выслушивается
 - а) ниже пупка
 - б) выше лона
 - в) выше пупка
 - г) на уровне пупка
- 9. Повышение ректальной температуры обусловлено
 - а) действием прогестерона на центр терморегуляции в гипоталамусе
 - б) действием эстрогенов
 - в) действием андрогенов
 - г) усилением биохимических процессов в матке
- 10. Период изгнания плода начинается с момента
 - а) излития околоплодных вод
 - б) полного открытия шейки матки
 - в) потуг
 - г) при опущении головки на тазовое дно

Задания для практической работы:

1. Практическая работа № Оказание акушерского пособия вне лечебного учреждения при срочных и преждевременных родах. Возможные осложнения. Условия и правила госпитализации матери и ребенка в стационар. Оформление документации__:

Тема 1.22 Токсикозы и гестозы

Перечень вопросов для устного, фронтального опроса:

- 1) Дифференциальная диагностика, этиология, патогенез, клиническая картина и оказание неотложной помощи при тяжелых формах и осложнениях раннего и позднего гестозов

Задания для аудиторной работы:

1. Ведение беременных с ОПГ гестозом. Неотложная помощь при эклампсии.
2. Ведение преждевременных родов.
3. Определить показания, противопоказания, фармакинетику и фармакодинамику лекарственных препаратов для ведения беременных с гестозом и при преждевременных родах

Задания в тестовой форме (пример):

Вариант 1

1. Приступ эклампсии может быть
 - а) вне беременности
 - б) во время родов
 - в) в позднем послеродовом периоде
 - г) в первом триместре беременности
2. Для эклампсии характерно
 - а) наличие тонических и клонических судорог
 - б) отсутствие судорожного синдрома
 - в) высокая температура
 - г) запах ацетона изо рта
3. Поздний гестоз беременных — это осложнение, возникающее
 - а) только во время беременности
 - б) при высоком содержании пролактина
 - в) при опухоли яичников
 - г) при воспалении придатков матки
4. Фактором риска развития позднего гестоза беременных является
 - а) гипертоническая болезнь
 - б) возраст первородящей 25 лет
 - в) вторые роды
 - г) поперечное положение плода
5. Для ранних гестозов беременных характерно
 - а) гипотония
 - б) анемия
 - в) отеки
 - г) гиперсаливация
6. Для позднего гестоза беременных характерно
 - а) повышение массы тела
 - б) гипергликемия
 - в) нарушение микроциркуляции в жизненно-важных органах
 - г) гипотония
7. Основным методом лечения рвоты беременных
 - а) лечение экстрагенитальных заболеваний
 - б) инфузионная терапия
 - в) седативная терапия
 - г) физиотерапия
8. При рвоте беременных тяжелым осложнением является
 - а) бессонница

- б) запоры
- в) обезвоживание организма
- г) понижение температуры

9. К ранним гестозам беременных относится

- а) гипертония
- б) рвота беременных
- в) гипотония
- г) протеинурия

Вариант 2

1. Преждевременные роды — это роды на сроке (в неделях)

- а) 22-36 нед. 6 дней.
- б) 28-37
- в) 22-32
- г) 30-35

2. После самопроизвольного выкидыша рекомендуется применять с целью контрацепции

- а) ВМК
- б) презерватив
- в) фарматекс
- г) КОК

3. Симптомы угрожающего выкидыша

- а) отсутствие роста матки
- б) изменение сердцебиения плода
- в) маточное кровотечение
- г) повышение тонуса матки, боли в животе

4. Искусственный аборт — это прерывание беременности на сроке до

- а) 15 недель
- б) 12 недель
- в) 10 недель
- г) 8 недель

5. Для диагностики пузырного заноса подтверждением является

- а) большой размер матки
- б) кровотечение
- в) высокий уровень хорионического гонадотропина
- г) УЗИ

6. К ранним гестозам беременных относится

- а) гипертония
- б) рвота беременных
- в) гипотония
- г) протеинурия

7. Для позднего гестоза беременных характерно

- а) повышение массы тела
- б) гипергликемия
- в) нарушение микроциркуляции в жизненно-важных органах
- г) гипотония

8. Фактором риска развития позднего гестоза беременных является

- а) гипертоническая болезнь
- б) возраст первородящей 25 лет
- в) вторые роды
- г) поперечное положение плода

9. Поздний гестоз беременных — это осложнение, возникающее

- а) только во время беременности
- б) при высоком содержании пролактина
- в) при опухоли яичников
- г) при воспалении придатков матки

10. Для эклампсии характерно

- а) наличие тонических и клонических судорог
- б) отсутствие судорожного синдрома
- в) высокая температура
- г) запах ацетона изо рта

Анализ кейс-стадии

Кейс №1 Фельдшер ФАП вызван на дом к пациентке 32 лет, срок беременности 30 недель.

Жалобы на схваткообразные боли внизу живота и пояснице.

Анамнез: данная беременность третья, в 18 нед. получала лечение по поводу бак. вагиноза., в 26 нед. перенесла ОРВИ. Первая беременность закончилась пять лет назад срочными родами, вторая беременность - два года назад мед. аборт. Состоит на учете по поводу беременности с 10 недель. Боли появились после физического напряжения (подъем тяжести).

Объективно: состояние удовлетворительное, кожа и слизистые чистые, АД 122 и 82 и 116 и 76 мм рт. ст., пульс 88 уд. в мин., окружность живота 80 см., высота стояния дна матки 30 см., положение плода продольное, предлежит головка, которая располагается над входом в малый таз, подвижная. При аускультации выслушивается ясное сердцебиение плода, с частотой 130 ударов в мин. При пальпации матка в тонусе, продолжительность схваток по 25 сек. через 10 мин. Во время объективного исследования из половых путей начали подтекать светлые околоплодные воды в умеренном количестве.

Задания:

1. Сформулируйте предварительный диагноз; Назовите возможные осложнения;
2. Какие дополнительные методы исследования необходимы для уточнения диагноза;
3. Определите тактику ведения пациентки;
4. Особенности ведения преждевременных родов;

Задания для практической работы:

Практическая работа №1 Гестозы: классификация, клиническая картина. Осложнения. Лекарственные препараты и медицинские изделия, применяемые при оказании скорой медицинской помощи, транспортировка и мониторинг состояния пациента.

Тема 1.23 Кровотечения в акушерстве и гинекологии

Перечень вопросов для устного, фронтального опроса:

1. Классификация, причина и клиническая картина акушерских кровотечений. Дисфункциональные маточные кровотечения.
2. Осложнения кровотечений. Геморрагический шок. Тактика и алгоритм оказания неотложной помощи при акушерских и гинекологических кровотечениях на догоспитальном этапе.
3. Дифференциальная диагностика и лечебно-тактические мероприятия при нарушенной внематочной беременности и апоплексии яичника.

4. Организация транспортировки в стационар и особенности мониторинга состояния пациентки. Часто встречающиеся ошибки

Задания для аудиторной работы:

1. Классификация, причина и клиническая картина акушерских кровотечений. Дисфункциональные маточные кровотечения.
2. Осложнения кровотечений. Геморрагический шок. Тактика и алгоритм оказания неотложной помощи при акушерских и гинекологических кровотечениях на догоспитальном этапе.
3. Организация транспортировки в стационар и особенности мониторинга состояния пациентки. Часто встречающиеся ошибки.

Задания для самостоятельной работы:

Самостоятельная работа №1 Составление алгоритма ведения родов вне лечебного учреждения
Самостоятельная работа №2: Составление дифференциально-диагностической таблицы по акушерским кровотечениям

Задания в тестовой форме (пример)

Вариант 1

1. Причины разрыва матки во время беременности
 - а) многоплодная беременность
 - б) анатомически узкий таз
 - в) несостоятельность послеоперационного рубца на матке после операции кесарева
 - г) крупный плод
2. При геморрагическом шоке основные мероприятия направлены на
 - а) снижение АД
 - б) восполнение объема циркулирующей крови
 - в) определение уровня гемоглобина
 - г) исследование функции почек
3. Для улучшения микроциркуляции внутривенно показано введение
 - а) гепарина
 - б) реополиглюкин
 - в) эуфиллина
 - г) хлористого кальция
4. Для лечения гипотонии матки применяют
 - а) аскорбиновую кислоту
 - б) физиологический раствор
 - в) окситоцин
 - г) сульфат магния
5. Для проявлений геморрагического шока характерна
 - а) гипотония
 - б) протеинурия
 - в) брадикардия
 - г) полиурия
6. Гипотония матки в послеродовом периоде чаще всего обусловлена
 - а) перерастяжением матки (многоводие, многоплодие, крупный плод)
 - б) отсутствием аборт в анамнезе
 - в) наличием гипертонии
 - г) анемией
7. Кровотечение в раннем послеродовом периоде обусловлено чаще
 - а) гипотонией матки
 - б) нарушением отделения плаценты

- в) нарушением системы свертывания крови
 - г) разрывом матки
8. Тактика акушера при плотном прикреплении плаценты
- а) наружный массаж матки
 - б) холод на низ живота
 - в) ручное отделение плаценты
 - г) применение метода Абуладзе
9. Кровотечение в последовом периоде чаще обусловлено
- а) гипотонией матки
 - б) нарушением процессов отделения плаценты и выделения последа
 - в) нарушением системы свертывания крови
 - г) многоводием
10. Клинический признак, характерный для плотного прикрепления плаценты:
- а) отягощенный акушерский анамнез
 - б) отсутствие признаков отделения последа и кровотечения
 - в) наличие кровотечения

Вариант 2

1. Клинический признак преждевременной отслойки нормально расположенной плаценты:
- а) тонус матки повышен, асимметрия матки, сердцебиение плода приглушено 100 уд в мин.
 - б) сердцебиение плода хорошо прослушивается 140 уд в мин.
 - в) тонус матки не нарушен, кровотечение отсутствует
 - г) кожные покровы нормальной окраски
2. Осложнение преждевременной отслойки нормально расположенной плаценты
- а) разрыв матки
 - б) матка Кувелера
 - в) болевой шок
 - г) разрыв шейки матки
3. Выбор акушерской тактики при предлежании плаценты зависит от
- а) цвета кожных покровов
 - б) вида предлежания (полное, неполное)
 - в) вида позиции плода
 - г) уровня гемоглобина
4. Для кровотечения при предлежании плаценты характерно
- а) нарушение свертываемости крови
 - б) рецидивирующий характер кровотечений, анемия
 - в) темный цвет крови
 - г) болезненность
5. Основная причина развития предлежания плаценты
- а) дистрофические изменения слизистой оболочки матки
 - б) многоплодие
 - в) многоводие
 - г) неправильное положение плода
6. При начавшейся преждевременной отслойке нормально расположенной плаценты у роженицы с поздним гестозом показано
- а) стимулирование родовой деятельности
 - б) применение гипотензивных средств
 - в) введение реополиглюкина
 - г) срочное родоразрешение операцией кесарево сечение
7. Причина возникновения разрывов влагалища в родах
- а) вторые роды

- б) стремительное течение родов
 - в) преждевременные роды
 - г) эпизиотомия
8. Основная причина отслойки нормально расположенной плаценты
- а) поздний гестоз
 - б) многоплодие
 - в) многоводие
 - г) неправильное положение плода
9. Тактика акушера при ущемлении последа
- а) потягивание за пуповину
 - б) проведение наружного массажа матки
 - в) внутривенное введение окситоцина
 - г) проведение наружных приемов выделения последа
10. Допустимая потеря крови в родах составляет от массы тела
- а) 1%
 - б) 10%
 - в) 0,5%
 - г) 5%

Анализ кейс-стадии

Кейс № 1 Фельдшер скорой помощи приехал на вызов к пациентке 34 лет, срок беременности 36 недель.

Жалобы на схваткообразные боли в низу живота, слабость, головокружение, незначительные кровянистые выделения из половых путей.

Анамнез: беременность вторая, первая закончилась родами два года назад. Данная беременность протекала без осложнений. В течение двух последних недель появились отеки, белок в моче, повысилось АД до 140/85 мм. рт. ст., 150/90 при исходном 110/70 мм рт. ст. Лечение не проводилось.

Объективно: кожа и слизистые бледные, АД 140\85,150\90мм, рт. ст., пульс 96 уд./мин.. Окружность живота 90 см, высота дна матки 35 см. Матка асимметричной формы, плотная, болезненная, части плода определить не удается из - за гипертонуса матки. Сердцебиение не прослушивается. Из влагалища выделяется темная кровь со сгустками.

Задания

1. Сформулируйте и обоснуйте клинический диагноз; Проведите дифференциальный диагноз. Назовите возможные осложнения;
2. Какие дополнительные методы исследования необходимы для уточнения диагноза;
3. Определите тактику ведения пациентки, неотложная помощь.
4. Клинические признаки отделения плаценты.

Задания для практической работы:

Практическая работа №1 Составление дифференциально-диагностических таблиц по: Классификация, причина и клиническая картина акушерских кровотечений. Дисфункциональные маточные кровотечения. Осложнения кровотечений. Геморрагический шок. Тактика и алгоритм оказания неотложной помощи при акушерских и гинекологических кровотечениях на догоспитальном этапе.

Практическая работа № 2: Организация транспортировки в стационар и особенности мониторинга состояния пациентки. Часто встречающиеся ошибки.

Тема 1.25 Особенности оказания неотложной помощи детям

Перечень вопросов для устного, фронтального опроса:

1. Особенности тактики при оказании неотложной помощи детям. Диагностика неотложных состояний у детей. Пути введения, дозы лекарственных препаратов, применяемых детям разного возраста при неотложных состояниях на догоспитальном этапе
2. Инфузионная терапия детей разного возраста при неотложных состояниях на догоспитальном этапе. Критерии эффективности оказываемой помощи
3. Ошибки при оказании неотложной помощи детям.
4. Методы реанимации детям до года, от 1 года до 7 лет, от 7 лет до 14 лет.
5. Методы восстановления сердечной деятельности, ИВЛ.

Задания в тестовой форме (пример)

1. У ребенка 12 лет с неспецифическим язвенным колитом (НЯК) появилась резкая боль в животе, нарастающая интоксикация, парез кишок, АД=110/70 мм.рт. ст. Сформулируйте диагноз:

- а) профузное кишечное кровотечение;
- б) перфорация язв толстой кишки;
- в) токсическая дилатация толстой кишки;
- г) инвагинация кишок.

2. У ребенка с острой деструктивной пневмонией внезапно развилась выраженная одышка, цианоз, тахикардия, ослабление дыхания и тимпанит на больной стороне. Ваш диагноз:

- а) напряженный пневмоторакс;
- б) тампонада сердца;
- в) пиоторакс;
- г) медиастинит;
- д) парциальный пневмоторакс.

3. При развитии судорожного синдрома у новорожденного ребенка в возрасте 5-6 суток следует исключить в первую очередь:

- а) родовую травму ЦНС;
- б) порок развития головного мозга;
- в) метаболические нарушения; вирусный энцефалит
- г) гнойный менингит.

4. Для энтеровирусной инфекции, вызванной вирусом Коксаки, характерно осложнение:

- а) хориоретинит;
- б) катаракта;
- в) миокардит;
- г) геморрагический синдром.

5. У ребенка 10 лет внезапно появилась многократная кровавая рвота, слабость, головокружение, кратковременная потеря сознания. В течение последних 1,5 лет отмечались периодические боли в животе неопределенной локализации, незначительные диспептические явления. Укажите наиболее вероятную причину кровотечения:

- а) ангиоматоз желудка;
- б) язвенная болезнь 12-перстной кишки;
- в) портальная гипертензия;
- г) геморрагический гастрит

6. Соотношение искусственной вентиляции легких и массажа сердца при реанимации новорожденных составляет:

- а) 1:2
- б) 1:3
- в) 1:4
- г) 1:5

7. Искусственная вентиляция легких новорожденным и детям грудного возраста проводится методом:

- а) изо рта в рот
- б) изо рта в нос
- в) изо рта в рот и нос

8. Объем воздуха при проведении искусственной вентиляции легких новорожденному ребенку составляет:

- а) объем раздутых щек
- б) 80-100 мл
- в) 150-200 мл
- г) 200-500 мл

Задания для аудиторной работы:

1) Методы реанимации детям до года, от 1 года до 7 лет от 7 лет до 14 лет Методы восстановления сердечной деятельности, ИВЛ

Анализ кейс-стадии

Кейс №1 В антенатальном периоде: во 2-ой половине беременности у матери отмечались гипертензия, анемия легкой степени, обострение хронического бронхита.

В интранатальном периоде: тугое обвитие пуповиной вокруг шеи плода.

В постнатальном периоде: на 1-й минуте жизни новорожденного кожные покровы цианотичные; ЧСС более 100 в минуту, тоны сердца глухие, ритмичные; дыхательные движения редкие, нерегулярные; мышечный тонус снижен; реакция на раздражение носового катетера снижена.

ОАК: НЬ-116 г/л, Э- $3,8 \times 10^{12}$ /л, ц.п. – 0,97, Л- $8,2 \times 10^9$ /л, тромб- 230×10^9 /л, п/я-3%, с-56%, э-1%, л-33%, м-7%, СОЭ-2 мм/час.

ОАМ: удельный вес - 1012, белок - 0,01%, лейкоциты – 2-3 в п/з, эритроциты – 0-1 в п/з.

1. Сформулируйте и обоснуйте предположительный диагноз. Дайте оценку состояния ребенка.

2. Оцените показатели предложенных анализов.

3. Составьте алгоритм неотложной помощи.

Кейс №2 Родился ребенок в состоянии асфиксии. Ребенку провели санацию верхних дыхательных путей, обсушили, поместили под источник лучистого тепла, провели тактильную стимуляцию. У ребенка отмечают общий цианоз кожи и слизистых, спонтанное дыхание, пульс - 100 в минуту.

1. Сформулируйте и обоснуйте предположительный диагноз. Дайте оценку состояния ребенка. Ваша тактика?

Кейс №3 Ребенок от 4 беременности, 1 родов в 40 недель. Первые 3 беременности закончились медабортами. Матери 35 лет, страдает гипертонической болезнью. Беременность протекала с гестозом 1 и 2 половины, роды затяжные, проводилась родостимуляция. Околоплодные воды зеленые в виде горохового супа. Масса ребенка после рождения 3000 г, длина тела 50 см, генерализованный цианоз, полностью отсутствует двигательная активность и рефлекторная возбудимость, пульс нитевидный 60 в мин., дыхание отсутствует.

1. Оцените состояние по шкале Апгар .

2. Поставьте диагноз.

3. Меры реанимации.

Кейс №4 Вызов бригады «Скорой помощи» к ребенку в возрасте 28 дней в связи с отсутствием дыхания. Прибытие на место в течение 15 минут. Со слов родителей, ребенок несколько раз переставал дышать в течение последнего часа. Родился недоношенным с массой тела 1500 г, но по настоянию родителей был выписан из отделения с массой тела 1800 г. При осмотре: дыхание 40 в 1 минуту, ЧСС 132 в 1 минуту. Кожные покровы чистые, бледные. Подкожно-жировая клетчатка не выражена. Катаральных явлений нет. Носовое дыхание сохранено. Дыхание в легких пуэрильное, небольшое количество проводных хрипов. Тоны сердца звучные, ритмичные. Живот мягкий. Нарушений стула нет, моча светлая. Изменений неврологического статуса нет. Во время осмотра ребенок посинел. Дыхание не определяется. Пульс не пальпируется. Сердцебиения не выслушиваются

Задания: 1. Ваш диагноз? 2. Перечислите неотложные медицинские мероприятия. 3. Укажите показания для медицинской эвакуации. 4. В какое медицинское учреждение необходимо госпитализировать ребенка? 5. Опишите условия медицинской транспортировки. 6. Почему произошла остановка дыхания у новорожденного недоношенного ребенка

Кейс №5. В канун Рождества отец остался один с младенцем. Ребенок никак не хотел засыпать и долго плакал. Потеряв терпение и не зная, как унять сына, отец положил ребенка в кроватку и стал укачивать ребенка, а затем взял его обеими руками и начал трясти. Крик прекратился, отец положил малыша обратно в кровать и ушел из комнаты. Чуть позже, насторожившись, что давно не слышно плача, отец вернулся в комнату. Ребенок не шевелился. Попытка привести ребёнка в чувство, но безуспешно. В результате отец позвал на помощь соседа, который работал врачом. Вызвана бригада «Скорой помощи». Задания: 1. Что произошло с ребенком? 2. Действия врача до приезда «Скорой помощи»? С какой частотой необходимо производить вдувания и надавливания на грудную клетку при проведении непрямого массажа сердца, если реанимационные мероприятия осуществляются двумя реаниматорами?

Задания для практической работы:

Практическая работа № 1: Методы реанимации детям до года, от 1 года до 7 лет от 7 лет до 14 лет Методы восстановления сердечной деятельности, ИВЛ.

Тема 1.26 Неотложная помощь при нарушениях терморегуляции

Перечень вопросов для устного, фронтального опроса:

1. Особенности лихорадки у детей, перегревание детей первого года жизни. Дифференциальная диагностика инфекционной лихорадки и неинфекционной гипертермии. Инфекционная безопасность.
2. Физические и медикаментозные методы охлаждения. Показания к госпитализации. Особенности транспортировки и мониторинга состояния пациента. Переохлаждение

Задания для аудиторной работы:

1. Проведение дифференциальной диагностики при гипертермическом синдроме на догоспитальном этапе. Постановка нозологического диагноза в соответствии с современными классификациями. Определение критериев диагностики тяжести гипертермии.
2. Отработка тактики фельдшера при гипертермическом синдроме, выбор лекарственных препаратов, путей введения и подбор доз согласно стандартам оказания скорой медицинской помощи на догоспитальном этапе (в моделируемых условиях. Анализ осложнений проводимой фармакотерапии. Действия фельдшера в случае развития осложнений. Оказание психологической поддержки пациенту и его родственникам (друг на друга).
3. Определение показаний к экстренной госпитализации. Оценка эффективности оказания неотложной медицинской помощи. Интерпретация результатов физикального, инструментального и лабораторного исследования. Анализ наиболее часто встречающихся ошибок. Составление плана физикального обследования пациента на догоспитальном этапе.

4. Выписывание в рецептах антигистаминных, жаропонижающих препаратов, анализ показаний к назначению и противопоказаний, выбор дозы и путей введения. Анализ показаний к госпитализации, особенностей транспортировки. Составление рекомендаций негоспитализированным пациентам. Оформление учебной документации: учебной истории болезни, сопроводительного листа скорой помощи, дневников, манипуляционных.
5. Проведение дезинфекции инструментария, оборудования машины скорой помощи, санитарного транспорта, шприцев, обработки рук фельдшера и утилизации отработанного материала согласно САНПиН 2010.

Анализ кейс-стадии

Кейс.№1 Вызов бригады «Скорой помощи» к мальчику в возрасте 8 месяцев. Жалобы на беспокойство ребенка, учащенное дыхание, повышение температуры тела до 39,1°C, слизистое отделяемое из носа. Болен 2-ой день. Во время осмотра отмечается выраженное беспокойство, неинтенсивные судорожные подергивания мышц конечностей. Большой родничок выбухает. Кожные покровы свободны от сыпи. Конечности «холодные». Симптом «белого пятна» 3 секунды. Частота дыхания 40 в 1 минуту. Пульс 148 в 1 минуту, слабого наполнения. Перкуторный звук над лёгкими не изменен, при аускультации - небольшое количество проводных хрипов. Перкуторные границы сердца не изменены. Тоны сердца приглушены, ритмичные. Выявляется умеренная ригидность затылочных мышц. Верхний симптом Брудзинского слабopоложительный. Симптом Бабинского отрицательный. Последние 6 часов снизилась частота мочеиспускания.

Задания:

1. Ваш диагноз?
2. Какие неотложные медицинские мероприятия необходимы ребенку?
3. Перечислите показания для медицинской эвакуации.
4. В какое медицинское учреждение необходимо госпитализировать ребенка?
5. Укажите условия медицинской транспортировки

Кейс.№2

Актив врача-педиатра, в связи с отказом от госпитализации, к подростку 14 лет. Жалобы на боли за грудиной, в животе, головную боль. Мальчик возбужден, ориентация в окружающем нарушена, зрачки расширены. Кожные покровы бледные, отмечается гипергидроз, слизистые сухие. Дыхание учащено до 44 в 1 минуту, проводится равномерно, хрипы не выслушиваются. Границы сердца не изменены. Тоны сердца ритмичные, резко учащены, пульс более 180 в 1 минуту. Артериальное давление 170/100 мм рт. ст.. Живот мягкий, безболезненный, увеличения печени и селезенки нет. Непроизвольное мочеиспускание. Температура тела 39,0 о С. Был на дискотеке. Говорит, что друзья дали ему «попробовать» «таблетки со слонem». Неврологический статус: Зрачки широкие, зрачковый рефлекс на освещение живой. В контакт вступает после повторных обращений. Ригидность затылочных мышц отсутствует, рефлексы Брудзинского, Кернига отрицательные, симптом Бабинского отрицательный, рефлекс симметричный, парезы/параличи конечностей отсутствуют. Во время осмотра престал реагировать на вербальное обращение. Тактильное раздражение без реакции. Мидриаз справа. Парез зрения вправо. Положительный симптом Бабинского слева. Кратковременные клонические судороги. Повторно вызвана реанимационная бригада СМП. На ЭКГ ЧСС 182 в 1 минуту, изменений зубца Р нет, ST ниже изолинии, Т отрицательный. Сатурация кислорода 92%. Глюкоза – 3,5 ммоль/л.

Задания:

1. Ваш диагноз?
2. Какие неотложные медицинские мероприятия необходимы ребенку?
3. Перечислите показания для медицинской эвакуации.
4. В какое медицинское учреждение необходимо госпитализировать ребенка?
5. Укажите условия медицинской транспортировки.
6. Укажите причину развития критического состояния у пациента.

7. Реализация каких клинических рисков имеется у данного пациента и возможные неблагоприятные события?

Кейс №3

У ребенка в возрасте 6 месяцев, доставленного бригадой «Скорой помощи» с диагнозом «ОРВИ, гипертермический синдром» в многопрофильный стационар, во время оформления истории болезни в приёмном отделении развились тонико-клонические судороги. На фоне судорог наступила остановка дыхания и прекратилось сердцебиение. Задания:

1. Ваш диагноз?
2. Какие должны быть Ваши действия в данной ситуации

Кейс №4

Вызов бригады «Скорой помощи» к ребёнку 8 месяцев в связи с повышением температуры тела и резким изменением общего состояния. Болен первые сутки. Заболевание началось с катаральных явлений со стороны верхних дыхательных путей. Контакты с инфекционными больными отрицаются. Нарушений стула и мочеиспускания не было. Однократно получил 100 мг парацетамола в свече в связи с повышением температуры тела до 38,6°C. Ребенок из группы риска часто болеющих детей. Осмотр врача бригады «Скорой медицинской помощи»: общее состояние тяжелое, заторможен, на голос реагирует с задержкой. Кожные покровы бледные, влажные, чистые. «Мраморность» кожи в области конечностей. Гиперемия зева и задней стенки глотки. Дыхание через нос затруднено. При аускультации лёгких дыхание равномерно проводится с обеих сторон. ЧД 34 в 1 минуту. Изменений перкуторных границ относительной сердечной тупости нет. Тоны сердца приглушены, ослаблены. ЧСС 148 ударов в 1 минуту. АД 70/40 мм. рт. ст. Живот мягкий, безболезненный, размеры печени и селезёнки не увеличены. Мочеиспускание было около часа назад. Моча светлая. Менингеальные знаки отрицательные. Асимметрии рефлексов нет. Симптом Бабинского отрицательный. Парезов, параличей нет. Мышечный тонус резко снижен. Сухожильные рефлексы ослаблены. Температура тела 37,8° С. ЭКГ: синусовая тахикардия, расщепление зубца Р, высокий Т. Пульсоксиметрия – SpO₂ 94%.

Задания:

1. Ваш диагноз?
2. Чем опасно данное состояние?
3. Каков алгоритм мероприятий неотложной медицинской помощи ребёнку?

Кейс №5

Мальчик 3-х лет, предположительно за 60 минут до прибытия машины «Скорой помощи» принял неизвестное количество таблеток из домашней аптечки бабушки. Родители, обратив внимание на заторможенность и неадекватное поведение ребенка, вызвали «Скорую помощь». Бабушка ребенка страдает гипертонической болезнью, применяет для лечения нифедипин. В момент осмотра: общее состояние тяжелое, оценка по шкале Глазго 10 баллов. Периодически возникают судороги, с преобладанием клонического компонента. Зрачки сужены. Кожные покровы и склеры глаз гиперемированы, дыхание через нос затруднено. ЧД 40 в 1 минуту. Дыхание над легкими пуэрильное, небольшое количество хрипов проводного характера. Тоны сердца резко ослаблены, пульс 60 ударов в 1 минуту, слабого наполнения и напряжения. Артериальное давление 70/20 мм. рт. ст. Живот мягкий, безболезненный, печень выступает на 1 см из-под края реберной дуги по среднеключичной линии. Не мочился.

Задания:

1. Ваш диагноз?
2. Укажите мероприятия неотложной медицинской помощи

Задания для практической работы:

Практическая работа № Выписывание в рецептах антигистаминных, жаропонижающих препаратов, анализ показаний к назначению и противопоказаний, выбор дозы и путей введения. Анализ показаний к госпитализации, особенностей транспортировки. Составление рекомендаций негоспитализированным пациентам. Оформление учебной документации:

учебной истории болезни, сопроводительного листа скорой помощи, дневников, манипуляционных.

Практическая работа № 2: Проведение дезинфекции инструментария, оборудования машины скорой помощи, санитарного транспорта, шприцев, обработки рук фельдшера и утилизации отработанного материала согласно САНПиН 2010.

Тема 1.27 Неотложная помощь при патологии органов дыхания

Перечень вопросов для устного, фронтального опроса:

1. Проведение дифференциальной диагностики при инородном теле, приступе бронхиальной астмы, астматическом статусе, стенозирующем ларинготрахеите. Определение критериев диагностики тяжести.
2. Отработка тактики фельдшера при инородном теле, приступе бронхиальной астмы, астматическом статусе, стенозирующем ларинготрахеите.

Задания для аудиторной работы:

1. Проведение дифференциальной диагностики при инородном теле, приступе бронхиальной астмы, астматическом статусе, стенозирующем ларинготрахеите. Определение критериев диагностики тяжести.
2. Отработка тактики фельдшера при инородном теле, приступе бронхиальной астмы, астматическом статусе, стенозирующем ларинготрахеите.

Анализ кейс-стадии

Кейс № 1

Вызов бригады «Скорой помощи» к мальчику 4-х лет в связи с потерей сознания. Из анамнеза известно, что ребенок болен 5-й день. Заболевание началось с повышения температуры тела до 38,0°C, умеренных катаральных явлений со стороны носоглотки. Общее состояние постепенно ухудшалось: выросла лихорадка, отмечались головные боли, появились боли при глотании. Перед потерей сознания была рвота. Изменилась форма лица, в связи с появлением припухлости ниже правой ушной раковины. Старший брат мальчика около 2-х недель назад перенес острый паротит. При осмотре: общее состояние ребенка тяжелое. Дыхание учащено до 45 в 1 минуту, пульс 115 ударов в 1 минуту, АД 80/40 мм. рт. ст. Температура тела 39°C. Кожные покровы чистые, умеренная гиперемия задней стенки глотки. Припухлость тканей плотно-тестоватой консистенции за верхней правой ветвью нижней челюсти под ушной раковиной. При аускультации: дыхание над легкими жесткое, равномерно проводится по всей грудной клетке, хрипов нет. Перкуторные границы относительной сердечной тупости не изменены. Тоны сердца ритмичные, приглушены. Живот мягкий, печень и селезенка не увеличены. Мочеиспускание было около 2 часов назад, стул - около 6 часов назад. Ребенок лежит на спине, руки приведены к животу, ноги разогнуты. Сознание отсутствует. Конъюнктивальный и ротоглоточные рефлексы сохранены, на болевое раздражение реагирует в виде отдергивания конечности, произносит непонятные слова. Зрачки умеренно расширены, со слабой реакцией на свет. Ригидность затылочных мышц, симптом Кернига, верхний, средний и нижний симптомы Брудзинского положительные. Симптом Бабинского отрицательный. В момент осмотра отмечаются клонические судороги.

Задания:

1. Ваш диагноз?
2. Какие неотложные медицинские мероприятия необходимы ребенку?
3. Перечислите показания для медицинской эвакуации.
4. В какое медицинское учреждение необходимо госпитализировать ребенка?
5. Укажите условия медицинской транспортировки.
6. Показано ли использование глюкокортикоидов данному пациенту?

Кейс № 2

Вызов бригады «03» к мальчику в возрасте 1 года. Жалобы на появление резкой одышки и беспокойство. Болен 2-й день. Участковым педиатром выставлен диагноз «пневмония», но от госпитализации родители отказались. Ребенок беспокойный. Кожные покровы чистые, бледные. Цианоз носогубного треугольника, выраженная «мраморность» конечностей. Над правыми отделами грудной клетки перкуторный звук с коробочным оттенком. Дыхание поверхностное, над правой половиной грудной клетки дыхательные шумы не прослушиваются. Определяется расширение и выбухание межреберных промежутков справа. Эта сторона грудной клетки отстает в акте дыхания. ЧД 60 в 1 минуту. Перкуторные границы относительной сердечной тупости смещены влево. Тоны сердца ритмичные, ослаблены. Пульс слабого наполнения и напряжения, 170 ударов в 1 минуту. АД 70/40 мм. рт. ст. Живот мягкий, безболезненный при пальпации, печень и селезенка не пальпируются. Стула не было в течение 12 часов. Мочился около 2-х часов назад. Температура тела 38,5°C. Общее состояние быстро ухудшилось:росло тахипноэ, пульс стал нитевидным, ребенок потерял сознание.

Задания:

1. Поставьте предварительный диагноз.
2. Окажите неотложную помощь пациенту.
3. Определите дальнейшую тактику ведения больного

Кейс №3

Вызов бригады «03». Мальчик 6 лет жалуется на одышку и нехватку воздуха. Из анамнеза известно, что ребенок страдает бронхиальной астмой в течение 1,5 лет. Настоящий приступ продолжается более 12 часов. Ингаляции сальбутамола каждые 4 часа в дозе 100 мкг эффекта не дали. Во время осмотра: ребенок беспокойный, выдох резко затруднен. Положение вынужденное - полусидя. Кожные покровы с цианотичным оттенком. Кашель без отхождения мокроты. Одышка постоянная, экспираторного характера, с участием вспомогательной мускулатуры. Частота дыхания 48 в 1 минуту. Перкуторный звук над легкими с коробочным оттенком, при выслушивании дыхание проводится неравномерно, справа - ослаблено, хрипы сухие свистящие, в сочетании с разнокалиберными влажными. Тоны сердца ритмичные, приглушены. Частота пульса 120 в 1 минуту. Артериальное давление 80/40 мм. рт. ст. Температура тела 36,7°C.

Задания:

1. Ваш диагноз?
2. В каких неотложных мероприятиях нуждается ребенок и дальнейшая тактика лечения пациента?
3. Укажите условия транспортировки пациента и дальнейшую терапию

Задания для практической работы:

Практическая работа: Отработка тактики фельдшера при инородном теле, приступе бронхиальной астмы, астматическом статусе, стенозирующем ларинготрахеите.

Тема 1.28 Неотложная помощь при патологии сердечно-сосудистой системы

Перечень вопросов для устного, фронтального опроса:

1. Проведение дифференциальной диагностики при отеке легких, пароксизмальной тахикардии, трепетании предсердий и желудочков, мерцательной аритмии. Определение критериев диагностики тяжести
2. Инфекционная безопасность. Показания к госпитализации. Особенности транспортировки и мониторинга состояния пациента.

Задания для аудиторной работы:

1. Проведение дифференциальной диагностики при отеке легких, пароксизмальной тахикардии, трепетании предсердий и желудочков, мерцательной аритмии. Определение критериев диагностики тяжести
2. Отработка тактики фельдшера при отеке легких, пароксизмальной тахикардии, трепетании предсердий и желудочков, мерцательной аритмии.

Анализ кейс-стадии

Кейс №1

Вызов бригады СМП на дом по поводу рвоты к больному 14 лет с хроническим пиелонефритом. Отмечались эпизоды повышения АД. Во время осмотра ребенок потерял сознание. Ранее такого не отмечалось. Около месяца назад перенес острое респираторное заболевание. Больной лежит на спине, руки и ноги разогнуты. При дыхании неприятный запах изо рта. Кожные покровы бледные, с сероватым оттенком, сухие, со следами расчёсов. Дыхание типа Чейн-Стокса, ЧД 10 в 1 минуту. При аускультации ослабление дыхательных шумов; уменьшение амплитуды движения грудной клетки. Расширение перкуторных границ относительной сердечной тупости влево. Тоны сердца усилены. ЧСС 60 ударов в 1 минуту. АД 175/120 мм. рт. ст. Живот мягкий. Неврологический статус: зрачки узкие, зрачковый, кашлевой и рвотный рефлексы сохранены, роговичный рефлекс снижен, окулоцефальный рефлекс положительный. Глубокие сухожильные рефлексы симметричные, мышечный тонус снижен. Ригидность затылочных мышц отсутствует, симптомы Брудзинского, Кернига отрицательные, симптом Бабинского отрицательный. Парезов и параличей нет. Наблюдаются кратковременные тонико-клонические судороги. Оценка по шкале Глазго: глаза открываются в ответ на боль, реакция на боль в виде отдёргивания конечности, сопровождающегося непонятными словами. При офтальмоскопии дна глазных яблок выявляются отёчность диска зрительного нерва и расширение вен с обеих сторон. ЭКГ: синусовая брадикардия, увеличение амплитуды зубца Т, имеющего узкое основание и заострение вершины, удлинение интервала PQ, уширение комплекса QRS. Температура тела 35,8° С. Данные пульсоксиметрии - SpO₂ 90%. Масса тела 36 кг. Непереносимость лекарственных препаратов – информация отсутствует.

Задания:

- 1 Ваш диагноз?
2. Какие показатели имеют ведущее значение в изменении состояния пациента?
3. Оценка степени тяжести комы по шкале Глазго в баллах.
4. Опишите неотложные медицинские мероприятия.
5. Определите показания для медицинской эвакуации.
6. В какое медицинское учреждение необходимо госпитализировать пациента, условия медицинской транспортировки

Кейс №2

Бригада «Скорой помощи» прибыла на вызов к ребёнку 3-х лет, упавшему в водоем с температурой около 5°С, через 7 минут. Ребёнок без сознания, кожа бледная, холодная на ощупь с цианотичным оттенком. Дыхание отсутствует, пульс на сонной артерии не пальпируется. Оперативно проведена ЭКГ с помощью ручного дефибриллятора, выявлена фибрилляция желудочков.

Задания:

1. Ваш диагноз?
2. Почему у ребёнка произошёл именно такой вариант остановки кровообращения?
3. Какие мероприятия следовало предпринять до приезда бригады «Скорой помощи»?
4. Какова последовательность действий по оказанию неотложной помощи в данном случае?

Кейс №3

Вызов реанимационной бригады «Скорой помощи» в школу к девочке 14 лет, которая во время контрольного урока по математике внезапно побледнела и потеряла сознание. Отмечались клонические судороги. Через 2-3 минуты сознание восстановилось, и девочка самостоятельно

приняла неизвестную таблетку. Со слов педагога, ребенок страдает каким-то заболеванием сердца. К моменту прибытия «Скорой помощи» произошла повторная потеря сознания. При осмотре: частота дыхания 20 в 1 минуту, пульс ритмичный, 30 ударов в 1 минуту. При выслушивании легких дыхание везикулярное, равномерное, границы сердца не изменены, тоны ритмичные, приглушены. Артериальное давление 60/30 мм. рт. ст. Среди вещей в школьной сумке найдена упаковка таблеток изадрина. ЭКГ: зубец Р определяется, интервал Р-Р постоянный, интервал Р-Р постоянно меняется, комплекс QRS несколько деформирован, частота кардиоциклов 30 в 1 минуту.

Задания:

1. Ваш диагноз?
2. Опишите неотложные медицинские мероприятия, необходимые ребенку.
3. Укажите место медицинской эвакуации и условия транспортировки

Кейс №4

Во время репетиции школьного хора девочка 8 лет стала жаловаться на слабость, головокружение, тошноту, а затем потеряла сознание. Ребенок осмотрен школьным врачом: девочка в сознании, отмечается слабость, кожные покровы бледные, холодный пот, цианоза нет. Дыхание 20 в 1 минуту, поверхностное, при аускультации в легких везикулярное дыхание, изменения границ сердца нет, тоны ритмичные, приглушены, шумы не определяются, пульс слабого наполнения и напряжения, 60 в 1 минуту. Артериальное давление 80/20 мм. рт. ст. Живот мягкий, безболезненный. Температура тела 36,3° С. Вызвана бригада «Скорой помощи».

Задания:

1. Ваш диагноз?
2. Укажите тактику и неотложные мероприятия школьного врача и бригады службы скорой помощи

Кейс №5

Вызов бригады «03» к мальчику 14 лет. Жалобы на повышение температуры тела до 37,5°С, беспокойство, страх смерти, одышку, сердцебиение, боли в области сердца. Болен 4-й день. Заболевание началось с повышения температуры тела, катаральных явлений. Участковым педиатром ставился диагноз «ОРВИ». Ребенок наблюдается у кардиолога: перенес острую ревматическую лихорадку около 8 месяцев назад. При осмотре: одышка, частота дыхания 30 в 1 минуту. Тоны сердца приглушены, частота пульса 180 в 1 минуту. Перкуторные границы сердца несколько расширены во все стороны, умеренной интенсивности систолический шум по всем точкам. Артериальное давление 100/60 мм. рт. ст. В сознании, возбужден. Выраженная бледность. Печень и селезенка не увеличены. На ЭКГ: зубец Р не определяется, комплексы QRS одинаковые по амплитуде, симметричные, расширены и деформированы, ЧСС 190 в 1 минуту.

Задания:

1. Ваш диагноз?
2. Окажите неотложную помощь пациенту.
3. Определите дальнейшую тактику ведения больного

Кейс №6

Вызов бригады «03» к мальчику 12 лет. Внезапно почувствовал боли за грудиной, учащенное сердцебиение, тошноту и позывы к рвоте. После рвоты неприятные ощущения прошли, но к моменту прибытия «Скорой помощи» вышеперечисленные жалобы вновь появились. Несколько возбужден, испуган. Сердцебиение резко учащено, частота пульса более 180 в 1 минуту, частота дыхания 32 в 1 минуту. Артериальное давление 125/85 мм. рт. ст. На ЭКГ: частота сердцебиений 200 в 1 минуту, зубец Р прослеживается в связи с комплексом QRS, последний не изменен.

Задания:

1. Поставьте диагноз.
2. Окажите неотложную помощь.

3. Определите дальнейшую тактику ведения пациента

Кейс.№7

Вызов бригады «Скорой помощи» к мальчику 12 лет. Во время соревнований по вольной борьбе мальчик получил удар в грудную клетку в область сердца, после чего через несколько секунд потерял сознание и упал на татами. В себя не приходит. Из анамнеза известно, что хроническими заболеваниями не страдает, ежегодно проходит диспансеризацию в физкультурном диспансере. Объективно: кожные покровы бледные, чистые, дыхание отсутствует, пульс не определяется. На ЭКГ, полученной с помощью ручного дефибриллятора, определяется фибрилляция желудочков.

Задания:

1. Ваш диагноз?
2. Опишите неотложные мероприятия, необходимые пациенту
3. Укажите дальнейшую тактику ведения данного пациента

Кейс.№8

Мальчик 10 лет при купании в озере стал тонуть. Был поднят спасателем со дна водоема через 3 минуты в состоянии клинической смерти. После успешной первичной реанимации - возобновление дыхания и сердечной деятельности. В сознание не приходил. К моменту прибытия реанимационной бригады службы «Скорой помощи» дыхание у ребёнка стало KloKочущим, с частотой 48 в 1 минуту. При аускультации над легкими масса влажных хрипов, тоны сердца приглушены, ритмичные. Частота пульса 100 в 1 минуту, артериальное давление 80/40 мм. рт. ст. Без сознания, периодически наблюдаются судороги с преобладанием клонического компонента. Зрачки несколько расширены, реакция на свет определяется. Корнеальный, глоточный и болевой рефлекс сохранены.

Задания:

1. Ваш диагноз?
2. Опишите мероприятия неотложной медицинской помощи.
3. Укажите мероприятия неотложной помощи реанимационной бригады «Скорой помощи»?

Задания для практической работы:

Практическая работа № 1. Проведение дифференциальной диагностики при отеке легких, пароксизмальной тахикардии, трепетании предсердий и желудочков, мерцательной аритмии. Определение критериев диагностики тяжести

Практическая работа № 2:

Отработка тактики фельдшера при отеке легких, пароксизмальной тахикардии, трепетании предсердий и желудочков, мерцательной аритмии:

Тема 1.29 Неотложная помощь при острых аллергических состояниях

Перечень вопросов для устного, фронтального опроса:

- 1) Проведение дифференциальной диагностики при анафилактическом шоке, крапивнице, отеке Квинке. Определение критериев диагностики тяжести
2. Инфекционная безопасность. Показания к госпитализации. Особенности транспортировки и мониторинга состояния пациента.

Задания для аудиторной работы:

1. Проведение дифференциальной диагностики при анафилактическом шоке, крапивнице, отеке Квинке. Определение критериев диагностики тяжести
2. Отработка тактики фельдшера при анафилактическом шоке, крапивнице, отеке Квинке.

Задания для самостоятельной работы:

Самостоятельная работа № 1: Выполнение письменных заданий из учебно- методического пособия по организации самостоятельной работы студентов «Особенности оказания неотложной помощи детям», «Сердечно – легочная реанимация у детей»

Самостоятельная работа № 2: Составление схем ориентировочных действий при различных видах патологии:

Анализ кейс-стадии

Кейс № 1 Ребенку пяти лет, находящегося на стационарном лечении по поводу ангины внутримышечно введен пенициллин 800 тыс. ЕД (ранее ребенок антибиотиков не получал). Через несколько минут на месте инъекции, появились: гиперемия кожи, на груди выступила сыпь типа крапивницы. Состояние ребенка удовлетворительное. ЧДД 20 в минуту. ЧСС 100 в минуту. Тоны сердца ритмичные. Живот мягкий безболезненный. Стул и диурез в норме.

Задания:

1. Определите неотложное состояние, развившееся у пациента.
2. Составьте алгоритм неотложной помощи.
3. Каковы его причины?
4. Перечислите возможные осложнения.
5. Расскажите о принципах лечения и ухода

Задания для практической работы:

Практическая работа №1: Отработка тактики фельдшера при анафилактическом шоке, крапивнице, отеке Квинке

Тема 1.30 Оказание медицинской помощи в чрезвычайных ситуациях

Перечень вопросов для устного, фронтального опроса:

1. Организация и оказание медицинской помощи населению при чрезвычайных ситуациях в соответствии с действующими нормативными, правовыми актами и иными документами.
2. Классификация, общая характеристика чрезвычайных ситуаций, их поражающие факторы, величина и структура санитарных потерь.
3. Медико-тактическая характеристика очагов поражения при чрезвычайных ситуациях.
4. Принципы проведения медицинской сортировки и медицинской эвакуации при оказании медицинской помощи в чрезвычайных ситуациях.

Задания для аудиторной работы:

- 1) Объем и средства оказания догоспитальной медицинской помощи пораженным при радиационных поражениях
2. Объем и средства оказания догоспитальной медицинской помощи пораженным при ликвидации очагов особо опасных инфекций
3. Объем и средства оказания госпитальной медицинской помощи при механических повреждениях и синдроме длительного сдавления (СДС)
4. Объем и средства оказания догоспитальной медицинской помощи при дорожно-транспортных происшествиях (ДТП) и иных транспортных авариях (в.ч. авиакатастрофах)
5. Объем и средства оказания догоспитальной медицинской помощи при химических авариях.
- Объем и средства оказания догоспитальной медицинской помощи при террористических актах
6. Аатравматичное определение ведущего повреждения
7. Организация антистрессовой помощи пострадавшим и членам их семей

Анализ кейс-стадии

Кейс

Вследствие взрыва бытового газа произошло обрушение конструкций жилого дома. Из-под завала спасена девочка 12 лет. Установлено, что в течение 3-х часов нижние конечности ребенка были придавлены бетонной плитой. После поднятия плиты ребенок потерял сознание, отмечалось непроизвольное мочеиспускание. При осмотре врачом «Скорой помощи»

определено крайне тяжелое состояние. Дыхание самостоятельное, учащенное до 42 в 1 минуту. При выслушивании легких дыхание везикулярное, равномерно проводится над обеими сторонами грудной клетки. Перкуторные границы относительной сердечной тупости в пределах возрастной нормы. Тоны сердца ритмичные, пульс учащен до 136 ударов в 1 минуту. Артериальное давление 80/20 мм. рт. ст. Живот мягкий, безболезненный, печень и селезенка не увеличены. Моча с розовым оттенком. Сознание спонтанно восстановилось. Кожные покровы обеих нижних конечностей синюшного цвета, холодные на ощупь. Пульс в области голеностопных суставов не определяется. Болевая чувствительность резко снижена. Переломов нет.

Задания:

1. Ваш диагноз.
2. Укажите мероприятия неотложной медицинской помощи ребенку.
3. Определите дальнейшую тактику ведения пациента

Задания для практической работы:

Практическая работа № 1: Наложение жгута на конечности

5.1.2. Оценка учебной и (или) производственной практики

5.1.2.1. Общие положения

Целью оценки по учебной и (или) производственной практике является оценка:

- 1) профессиональных и общих компетенций;
- 2) практического опыта и умений.

Оценка по учебной и (или) производственной практике выставляется на основании данных аттестационного листа (характеристики профессиональной деятельности обучающегося на практике) с указанием видов работ, выполненных обучающимся во время практики, их объема, качества выполнения в соответствии с технологией и (или) требованиями организации, в которой проходила практика.

5.1.2.2. Виды работ практики и проверяемые результаты обучения по профессиональному модулю

Учебная практика (при наличии):

Таблица 1

Виды работ	Коды проверяемых результатов	
	Умения	Практический опыт
1. Проведение первичного осмотра пациента (пострадавшего) при оказании медицинской помощи в экстренной форме при состояниях, представляющих и не представляющих угрозу жизни.	У1, У2, У3, У4, У5, У6, У7, У8, У9,У10	ПО1, ПО2, ПО3, ПО4, ПО5, ПО6, ПО7, ПО8, ПО9, ПО10.
2. Сбор жалоб и анамнеза жизни и заболевания у пациентов (их законных представителей).	У1, У2, У3, ,У10	ПО1, ПО2, ПО3, ПО4, ПО5, ПО6, ПО7, ПО8, ПО9, ПО10.
3. Проведение физикального исследования пациентов (осмотр, пальпация, перкуссия, аускультация) при состояниях, представляющих и не представляющих угрозу жизни.	У1, У2, У3, У4, У5, У6, У7, У8, У9,У10	ПО1, ПО2, ПО3, ПО4, ПО5, ПО6, ПО7, ПО8, ПО9, ПО10.
4. Проведение базовой сердечно-легочной реанимации	У1, У2, У3, У4, У5, У6,	ПО1, ПО2, ПО3, ПО4, ПО5, ПО6, ПО7, ПО8, ПО9, ПО10.

	У7, У8, У9,У10	
5. Проведение мониторинга состояния пациента по показателям ЭКГ, АД, ЧСС, пульсоксиметрии, температуры	У1, У2, У3, У4, У5, У6, У7, У8, У9,У10	ПО1, ПО2, ПО3, ПО4, ПО5, ПО6, ПО7, ПО8, ПО9, ПО10.
6. Временная остановка кровотечения	У1, У2, У3, У4, У5, У6, У7, У8, У9,У10	ПО1, ПО2, ПО3, ПО4, ПО5, ПО6, ПО7, ПО8, ПО9, ПО10.
7. Выполнение транспортной иммобилизации	У1, У2, У3, У4, У5, У6, У7, У8, У9,У10	ПО1, ПО2, ПО3, ПО4, ПО5, ПО6, ПО7, ПО8, ПО9, ПО10.
8. Наложение повязок при различных видах повреждений	У1, У2, У3, У4, У5, У6, У7, У8, У9,У10	ПО1, ПО2, ПО3, ПО4, ПО5, ПО6, ПО7, ПО8, ПО9, ПО10.
9. Ведение родов вне медицинской организации в симулированных условиях	У1, У2, У3, У4, У5, У6, У7, У8, У9,У10	ПО1, ПО2, ПО3, ПО4, ПО5, ПО6, ПО7, ПО8, ПО9, ПО10.
10. Применение лекарственных препаратов и медицинских изделий при оказании медицинской помощи в экстренной и неотложной формах.	У1, У2, У3, У4, У5, У6, У7, У8, У9,У10	ПО1, ПО2, ПО3, ПО4, ПО5, ПО6, ПО7, ПО8, ПО9, ПО10.
11. Оформление медицинской документации	У1, У2, У3, У4, У5, У6, У7, У8, У9,У10	ПО1, ПО2, ПО3, ПО4, ПО5, ПО6, ПО7, ПО8, ПО9, ПО10.
Проведение медицинской сортировки и медицинской эвакуации	У1, У2, У3, У4, У5, У6, У7, У8, У9,У10	ПО1, ПО2, ПО3, ПО4, ПО5, ПО6, ПО7, ПО8, ПО9, ПО10.
12. Временная остановка кровотечения	У1, У2, У3, У4, У5, У6, У7, У8, У9,У10	ПО1, ПО2, ПО3, ПО4, ПО5, ПО6, ПО7, ПО8, ПО9, ПО10.
13. Выполнение транспортной иммобилизации	У1, У2, У3, У4, У5, У6, У7, У8, У9,У10	ПО1, ПО2, ПО3, ПО4, ПО5, ПО6, ПО7, ПО8, ПО9, ПО10.

Производственная практика:

Таблица 2

Виды работ	Коды проверяемых результатов	
	ПК	ОК
1. Проведение первичного осмотра пациента (пострадавшего) при оказании медицинской помощи в экстренной форме	ПК5.1, ПК 5.2, ПК 5.3	ОК 1-ОК9

при состояниях, представляющих и не представляющих угрозу жизни.		
2. Сбора жалоб и анамнеза жизни и заболевания у пациентов (их законных представителей).	ПК5.1, ПК 5.2, ПК 5.3	ОК 1-ОК9
3. Проведение физикального исследования пациентов (осмотр, пальпация, перкуссия, аускультация) при состояниях, представляющих и не представляющих угрозу жизни.	ПК5.1, ПК 5.2, ПК 5.3	ОК 1-ОК9
4. Проведение базовой сердечно-легочной реанимации	ПК5.1, ПК 5.2, ПК 5.3	ОК 1-ОК9
5. Проведение мониторинга состояния пациента по показателям ЭКГ, АД, ЧСС, пульсоксиметрии, температуры	ПК5.1, ПК 5.2, ПК 5.3	ОК 1-ОК9
6. Временная остановка кровотечения	ПК5.1, ПК 5.2, ПК 5.3	ОК 1-ОК9
7. Выполнение транспортной иммобилизации	ПК5.1, ПК 5.2, ПК 5.3	ОК 1-ОК9
8. Наложение повязок при различных видах повреждений	ПК5.1, ПК 5.2, ПК 5.3	ОК 1-ОК9
9. Ведение родов вне медицинской организации в симулированных условиях	ПК5.1, ПК 5.2, ПК 5.3	ОК 1-ОК9
10. Применение лекарственных препаратов и медицинских изделий при оказании медицинской помощи в экстренной и неотложной формах.	ПК5.1, ПК 5.2, ПК 5.3	ОК 1-ОК9
11. Проведение медицинской сортировки и медицинской эвакуации	ПК5.1, ПК 5.2, ПК 5.3	ОК 1-ОК9
12. Оформление медицинской документации	ПК5.1, ПК 5.2, ПК 5.3	ОК 1-ОК9

5.1.2.3. Форма аттестации по учебной/производственной практике:

Форма аттестации по учебной практике – дифференцированный зачет

Форма аттестации по производственной практике – дифференцированный зачет

5.1.3. Типовые задания для промежуточной аттестации по МДК –дифференцированный зачет

Задача № 1

Фельдшер скорой помощи приехав на вызов к пациенту К., 19 лет, обнаруживает его в бессознательном состоянии. При осмотре диагностируется глубокая кома, выраженная депрессия дыхания, зрачки расширены, артериальное давление не определяется, пульс на магистральных артериях нитевидный.

Задание:

1. Сформулируйте и обоснуйте клинический диагноз.
2. Составьте план дополнительных методов исследования.
3. Окажите доврачебную помощь на догоспитальном этапе
4. Проведите контроль состояния и контроль эффективности лечения

Задача № 2

Больной Б., 40 лет, обратился в ФАП с жалобами на давящие боли за грудиной длительностью до 15 минут, из анамнеза известно, что больной на протяжении 10 лет страдает ишемической болезнью сердца. Во время снятия электрокардиограммы на записи внезапно появились признаки нарушения ритма сердца - отсутствие QRS-комплексов, сопровождающиеся потерей сознания и отсутствием пульса на сонных артериях.

Задание:

1. Сформулируйте и обоснуйте клинический диагноз.
2. Составьте план дополнительных методов исследования.
3. Окажите доврачебную помощь на догоспитальном этапе
4. Проведите контроль состояния и контроль эффективности лечения

Задача № 3

Бригада «скорой медицинской помощи», прибывшая к месту происшествия, установила эпизод утопления. Пострадавший мужчина 40 лет вытаскен из ледяной воды 5-7 минут тому назад. При осмотре – пульс на сонных артериях не определяется, дыхание и сознание отсутствуют, зрачки широкие.

Задание:

1. Сформулируйте и обоснуйте клинический диагноз.
2. Составьте план дополнительных методов исследования.
3. Окажите доврачебную помощь на догоспитальном этапе
4. Проведите контроль состояния и контроль эффективности лечения

Задача № 4.

Пациент П., 65 лет, вызвал бригаду скорой медицинской помощи с жалобами на затрудненное дыхание. При осмотре, сидя на кровати, потерял сознание. Артериальное давление и тоны сердца не определяются, пульс на сонных артериях слабого наполнения, нитевидный.

Задание:

1. Сформулируйте и обоснуйте клинический диагноз.
2. Составьте план дополнительных методов исследования.
3. Окажите доврачебную помощь на догоспитальном этапе
4. Проведите контроль состояния и контроль эффективности лечения

Задача № 5

Родственниками больной А., 75 лет, была вызвана скорая помощь в связи с выделением при кашле розовой пенистой мокроты. По прибытии на место фельдшер обнаруживает больную А. без сознания, со слов родственников потеря сознания произошла около 3-5 минут назад. При осмотре и обследовании: зрачки широкие на свет реагируют незначительным сужением, кожный покров бледный, артериальное давление не определяется, тоны сердца не выслушиваются.

Задание:

1. Сформулируйте и обоснуйте клинический диагноз.
2. Составьте план дополнительных методов исследования.
3. Окажите доврачебную помощь на догоспитальном этапе
4. Проведите контроль состояния и контроль эффективности лечения

Задача № 6.

На станцию скорой помощи поступил вызов – пациент В., 36 лет, упал с высоты седьмого этажа. Спустя 15 минут, по прибытию на место бригады скорой помощи, пациент обнаружен в бессознательном состоянии с множественными переломами верхних и нижних конечностей. При осмотре и обследовании: кожный покров бледный, самостоятельное дыхание отсутствует, стойкий мидриаз, отсутствие реакции зрачков на свет, артериальное давление, пульс и тоны сердца не определяются.

Задание:

1. Сформулируйте и обоснуйте клинический диагноз.
2. Составьте план дополнительных методов исследования.
3. Окажите доврачебную помощь на догоспитальном этапе
4. Проведите контроль состояния и контроль эффективности лечения

Задача № 7

На станцию скорой помощи поступил вызов – на загородной трассе произошло столкновение грузового и легкого автомобилей, у водителя грузового автомобиля травм не обнаруживается, водитель легкового автомобиля в бессознательном состоянии. По прибытию на место происшествия (спустя 45 минут, в связи с отдаленностью территории), фельдшером бригады скорой помощи водитель легкового автомобиля обнаружен в бессознательном состоянии. При осмотре и обследовании: кожные покровы бледные, холодные на ощупь, самостоятельное дыхание отсутствует, зрачки расширены на свет не реагируют, корнеальный рефлекс отсутствует, симптом Белоголова положительный, пятна Лярише не выражены, артериальное давление, пульс и тоны сердца не определяются.

Задание:

1. Сформулируйте и обоснуйте клинический диагноз.
2. Составьте план дополнительных методов исследования.
3. Окажите доврачебную помощь на догоспитальном этапе
4. Проведите контроль состояния и контроль эффективности лечения

Задача № 8

На станцию скорой помощи поступил вызов – в жилом доме по улице Землегородова в квартире № 8 соседями обнаружен гражданин Ф., 64 года, в бессознательном состоянии. По прибытию на место бригады скорой помощи, фельдшером диагностировано – сознание и самостоятельное дыхание у гражданина Ф. отсутствуют, кожный покров бледный, цианотичный, на боковых поверхностях тела обнаруживаются сине-фиолетовые пятна, исчезающие при надавливании, зрачки расширены на свет не реагируют, при боковом сдавливании глазных яблок форма зрачка из округлой становится овальной; артериальное давление и тоны сердца не определяются.

Задание:

1. Сформулируйте и обоснуйте клинический диагноз.
2. Составьте план дополнительных методов исследования.
3. Окажите доврачебную помощь на догоспитальном этапе
4. Проведите контроль состояния и контроль эффективности лечения

Задача № 9

На станцию скорой помощи поступил вызов – на складе предприятия ООО «ТрансХим» на гражданина О., 34 года, являющегося сотрудником предприятия, обрушился поддон с упаковками химических веществ. По прибытию на место бригады скорой помощи (спустя 20 минут), фельдшером обнаружен гражданин О. в бессознательном состоянии с множественными переломами костей черепа и конечностей, самостоятельное дыхание у пациента отсутствует, кожный покров бледно серого цвета, зрачки расширены на свет не реагируют, при боковом сдавливании глазных яблок форма зрачка из округлой становится овальной; артериальное давление и тоны сердца не определяются.

Задание:

1. Сформулируйте и обоснуйте клинический диагноз.
2. Составьте план дополнительных методов исследования.
3. Окажите доврачебную помощь на догоспитальном этапе
4. Проведите контроль состояния и контроль эффективности лечения

Задача № 10

Бригада «скорой медицинской помощи», прибывшая к месту происшествия, установила эпизод утопления. Пострадавший мужчина 30 лет вытасчен из ледяной воды 25 минут тому назад. При осмотре – кожный покров бледный, синюшный, пульс на сонных артериях не определяется, дыхание и сознание отсутствуют, зрачки расширены на свет не реагируют, симптом Белоглазова положительный.

Задание:

1. Сформулируйте и обоснуйте клинический диагноз.
2. Составьте план дополнительных методов исследования.
3. Окажите доврачебную помощь на догоспитальном этапе
4. Проведите контроль состояния и контроль эффективности лечения

Задача № 11

Вызов бригады «Скорой помощи» к ребёнку 8 месяцев в связи с повышением температуры тела и резким изменением общего состояния. Болен первые сутки. Заболевание началось с катаральных явлений со стороны верхних дыхательных путей. Контакты с инфекционными больными отрицаются. Нарушений стула и мочеиспускания не было. Однократно получил 100 мг парацетамола в свече в связи с повышением температуры тела до 38,6°C. Ребенок из группы риска часто болеющих детей. Осмотр врача бригады «Скорой медицинской помощи»: общее состояние тяжелое, заторможен, на голос реагирует с задержкой. Кожные покровы бледные, влажные, чистые. «Мраморность» кожи в области конечностей. Гиперемия зева и задней стенки глотки. Дыхание через нос затруднено. При аускультации лёгких дыхание равномерно проводится с обеих сторон. ЧД 34 в 1 минуту. Изменений перкуторных границ относительной сердечной тупости нет. Тоны сердца приглушены, ослаблены. ЧСС 148 ударов в 1 минуту. АД 70/40 мм. рт. ст. Живот мягкий, безболезненный, размеры печени и селезёнки не увеличены. Мочеиспускание было около часа назад. Моча светлая. Менингеальные знаки отрицательные. Асимметрии рефлексов нет. Симптом Бабинского отрицательный. Парезов, параличей нет. Мышечный тонус резко снижен. Сухожильные рефлексы ослаблены. Температура тела 37,8° С. ЭКГ: синусовая тахикардия, расщепление зубца Р, высокий Т. Пульсоксиметрия – SpO₂ 94%.

Задания:

1. Сформулируйте и обоснуйте клинический диагноз.
2. Составьте план дополнительных методов исследования.
3. Окажите доврачебную помощь на догоспитальном этапе
4. Проведите контроль состояния и контроль эффективности лечения

Задача №12

Вызов бригады «Скорой помощи» к новорожденному ребенку. Родоразрешение – срочное, в домашних условиях, около 6 часов назад, в связи с отказом от госпитализации в родильный дом. Мать - медицинский работник. При рождении ребенка отмечался крик, частота сердцебиения 148 в 1 минуту. Отмечалось частое дыхание 70-74 в 1 минуту. В момент осмотра ребенок спит, частота дыхания 42 в 1 минуту, пульс 134 в 1 минуту, кожные покровы розовые. При пробуждении - крик, активные движения. При выслушивании в легких дыхание проводится равномерно по обеим сторонам грудной клетки, небольшое количество проводных хрипов. Перкуторный звук над легкими не изменен. Частота дыхания 50 в 1 минуту. Тоны сердца ритмичные, 140 в 1 минуту, шумы не выслушиваются. Живот мягкий, был однократно стул мекониального характера. Температура тела 36,8° С.

Задания:

1. Сформулируйте и обоснуйте клинический диагноз.
2. Составьте план дополнительных методов исследования.

3. Окажите доврачебную помощь на догоспитальном этапе
4. Проведите контроль состояния и контроль эффективности лечения

Задача №13

Фельдшер скорой помощи приехав на вызов к пациенту К., 19 лет, обнаруживает его в бессознательном состоянии. При осмотре диагностируется глубокая кома, выраженная депрессия дыхания, зрачки расширены, артериальное давление не определяется, пульс на магистральных артериях нитевидный.

Задание:

1. Сформулируйте и обоснуйте клинический диагноз.
2. Составьте план дополнительных методов исследования.
3. Окажите доврачебную помощь на догоспитальном этапе
4. Проведите контроль состояния и контроль эффективности лечения

Задача №14

Больной Б., 40 лет, обратился в ФАП с жалобами на давящие боли за грудиной длительностью до 15 минут, из анамнеза известно, что больной на протяжении 10 лет страдает ишемической болезнью сердца. Во время снятия электрокардиограммы на записи внезапно появились признаки нарушения ритма сердца - отсутствие QRS-комплексов, сопровождающиеся потерей сознания и отсутствием пульса на сонных артериях.

Задание:

1. Сформулируйте и обоснуйте клинический диагноз.
2. Составьте план дополнительных методов исследования.
3. Окажите доврачебную помощь на догоспитальном этапе
4. Проведите контроль состояния и контроль эффективности лечения

Задача №15

Бригада «скорой медицинской помощи», прибывшая к месту происшествия, установила эпизод утопления. Пострадавший мужчина 40 лет вытаскен из ледяной воды 5-7 минут тому назад. При осмотре – пульс на сонных артериях не определяется, дыхание и сознание отсутствуют, зрачки широкие.

Задание:

1. Сформулируйте и обоснуйте клинический диагноз.
2. Составьте план дополнительных методов исследования.
3. Окажите доврачебную помощь на догоспитальном этапе
4. Проведите контроль состояния и контроль эффективности лечения

Задача №16

Пациент П., 65 лет, вызвал бригаду скорой медицинской помощи с жалобами на затрудненное дыхание. При осмотре, сидя на кровати, потерял сознание. Артериальное давление и тоны сердца не определяются, пульс на сонных артериях слабого наполнения, нитевидный.

Задание:

1. Сформулируйте и обоснуйте клинический диагноз.
2. Составьте план дополнительных методов исследования.
3. Окажите доврачебную помощь на догоспитальном этапе
4. Проведите контроль состояния и контроль эффективности лечения

Задача №17

Родственниками больной А., 75 лет, была вызвана скорая помощь в связи с выделением при кашле розовой пенистой мокроты. По прибытии на место фельдшер обнаруживает больную А. без сознания, со слов родственников потеря сознания произошла около 3-5 минут назад. При осмотре и обследовании: зрачки широкие на свет реагируют незначительным сужением,

кожный покров бледный, артериальное давление не определяется, тоны сердца не выслушиваются.

Задание:

1. Сформулируйте и обоснуйте клинический диагноз.
2. Составьте план дополнительных методов исследования.
3. Окажите доврачебную помощь на догоспитальном этапе
4. Проведите контроль состояния и контроль эффективности лечения

Задача №18

У пациента 53 лет, в анамнезе 2 мелкоочаговых инфаркта миокарда. Он вызвал фельдшера ФАП на дом, так как 20 минут назад у него без видимой причины появились перебои в работе сердца, сильное сердцебиение, одышка, слабость. Состояние средней тяжести. Губы слегка цианотичны. Число дыхания 22 в минуту, вдох затруднен. В легких дыхание везикулярное, хрипов нет. Сердечные тоны глухие, число сердечных сокращений 120 уд. в минуту. Пульс 70 в минуту, аритмичный, АД 120/80 мм рт. ст. Живот мягкий, безболезненный. Ваш предварительный диагноз.

1. Сформулируйте и обоснуйте клинический диагноз.
2. Составьте план дополнительных методов исследования.
3. Окажите доврачебную помощь на догоспитальном этапе
4. Проведите контроль состояния и контроль эффективности лечения

Задача №19

Пациент, 49 лет, вызвал бригаду скорой помощи на дом. Жалуется на жгучие интенсивные боли за грудиной, иррадиирующие в левое плечо, страх смерти. Боли появились 30 минут назад, принимая нитроглицерин, облегчения не было. Боли за грудиной беспокоят более года, длятся обычно по 2-3 минуты, проходящие самостоятельно, или от приема нитроглицерина. Данные боли, появились после сильного психоэмоционального перенапряжения на работе. При осмотре: В легких дыхание везикулярное, сердечные тоны слегка приглушены. Пульс 70 уд. в минуту, полный, ритмичный, АД 100/80 мм рт. ст. Живот мягкий, безболезненный, печень по краю реберной дуги, симптом поколачивания отрицательный с двух сторон. На ЭКГ подъем ST выше изолинии на 7мм.

1. Сформулируйте и обоснуйте клинический диагноз.
2. Составьте план дополнительных методов исследования.
3. Окажите доврачебную помощь на догоспитальном этапе
4. Проведите контроль состояния и контроль эффективности лечения

Задача №20

Вызов фельдшерской бригады скорой медицинской помощи.

Пациент, 48 лет, жалуется на сильные сжимающие боли за грудиной с иррадиацией в левую руку, левую половину нижней челюсти, не купируется тремя таблетками нитроглицерина, общую слабость, страх смерти. В анамнезе: в течение 10 лет страдает ИБС, стабильной стенокардией. Ухудшение состояния связывает с перенапряжением на работе. При осмотре: состояние средней тяжести. Бледен. Акроцианоз. Кожа влажная, холодная. В легких дыхание везикулярное, хрипов нет. Сердечные тоны глухие, акцент II тона над аортой. Пульс 70 уд. в минуту, одинаковый на обеих руках, ритмичный, нитевидный. АД 85/65 мм рт. ст. Живот мягкий, безболезненный.

Задания:

1. Сформулируйте и обоснуйте клинический диагноз.
2. Составьте план дополнительных методов исследования.
3. Окажите доврачебную помощь на догоспитальном этапе
4. Проведите контроль состояния и контроль эффективности лечения

Задача №21

Вызов в палату.

Пациент, 65 лет. Жалуется на одышку в покое, нехватку воздуха, кашель со светло-розовой пенистой мокротой, выраженную слабость. Находится в кардиологическом отделении с диагнозом трансмуральный инфаркт миокарда, нижней стенки левого желудочка, в течении 5 дней. Настоящее состояние появилось впервые, без видимой причины. При осмотре: состояние тяжелое. Выраженный акроцианоз, ортопноэ, число дыхания 36 в минуту. В легких дыхание везикулярное, в задненижних отделах масса влажных разнокалиберных хрипов. Сердечные тоны глухие, акцент II тона над аортой. Пульс 100 уд. в минуту, ритмичный, удовлетворительного наполнения, не напряжен. АД 130 и 80 мм рт. ст. Живот мягкий, печень по краю реберной дуги, симптом поколачивания отрицательный с двух сторон, Физиологические отправления в норме.

Задания:

1. Сформулируйте и обоснуйте клинический диагноз.
2. Составьте план дополнительных методов исследования.
3. Окажите доврачебную помощь на догоспитальном этапе
4. Проведите контроль состояния и контроль эффективности лечения

Задача №22

Мужчина 56 лет на улице почувствовал дурноту, боли в эпигастриальной области. Дважды была рвота съеденной перед выходом на улицу пищей. Больного доставили в инфекционное отделение, предварительно промыли желудок. К концу этой процедуры боли переместились за грудину и влево от нее, появились эстрасистолы. На снятой ЭКГ - патологический зубец Q в отведениях III, aVF, там же – элевация ST выше изолинии, положительный T, в avL, I – депрессия ST, высокий R.

Задания:

1. Сформулируйте и обоснуйте клинический диагноз.
2. Составьте план дополнительных методов исследования.
3. Окажите доврачебную помощь на догоспитальном этапе
4. Проведите контроль состояния и контроль эффективности лечения

Задача №23

Мужчина 48 лет, начальник цеха, после беседы с директором завода вышел из кабинета и потерял сознание. После кратковременного обморока пришел в сознание, осмотрен фельдшером: кожа и слизистые бледные, в легких дыхание везикулярное, хрипов нет, тоны сердца приглушены, ритм правильный, единичные эстрасистолы, АД 130 и 80 мм рт ст, живот мягкий, безболезненный, печень по краю реберной дуги. На ЭКГ в отведениях V₁, V₂, V₃- патологический Q, подъем ST выше изолинии на 7 мм, отрицательный T, в отведениях V₅, V₆- депрессия ST ниже изолинии.

Задания:

1. Сформулируйте и обоснуйте клинический диагноз.
2. Составьте план дополнительных методов исследования.
3. Окажите доврачебную помощь на догоспитальном этапе
4. Проведите контроль состояния и контроль эффективности лечения

Задача №24

У женщины 20 лет внезапно появились удушье и сильная боль в левой половине грудной клетки. При осмотре фельдшером бригады скорой помощи: состояние средней тяжести, диффузный цианоз верхней половины туловища. Число дыхания 30 в минуту. При

аускультации легких дыхание везикулярное, хрипов нет. Сердечные тоны звучные, тахикардия. Число сердечных сокращений 120 уд. в минуту, АД 90/60 мм рт. ст.

Из анамнеза: принимала комбинированные оральные контрацептивы, страдает варикозной болезнью нижних конечностей.

Задания:

1. Сформулируйте и обоснуйте клинический диагноз.
2. Составьте план дополнительных методов исследования.
3. Окажите доврачебную помощь на догоспитальном этапе
4. Проведите контроль состояния и контроль эффективности лечения

Задача №25

Вызов фельдшерской бригады скорой медицинской помощи.

Пациент, 65 лет. Жалуется на одышку в покое, нехватку воздуха, кашель со светло-розовой пенистой мокротой, выраженную слабость. В анамнезе: инфаркт миокарда два года назад. Настоящее состояние появилось впервые, без видимой причины. При осмотре: состояние тяжелое. Выраженный акроцианоз, ортопноэ, число дыхания 36 в минуту. В легких дыхание везикулярное, в задненижних отделах дыхание ослабленное, влажные хрипы. Сердечные тоны глухие, акцент II тона над аортой. Пульс 100 уд. в минуту, ритмичный, удовлетворительного наполнения, не напряжен. АД 150/80 мм рт. ст. Живот мягкий, печень на 2 см выступает из-под края реберной дуги. отеки до верхней трети голени.

Задания:

1. Сформулируйте и обоснуйте клинический диагноз.
2. Составьте план дополнительных методов исследования.
3. Окажите доврачебную помощь на догоспитальном этапе
4. Проведите контроль состояния и контроль эффективности лечения

Задача № 26

Вызов фельдшерской бригады скорой медицинской помощи

Пациент Е., 56 лет, на протяжении последних 5-ти лет трижды перенес крупноочаговый инфаркт миокарда, по поводу чего лечился в кардиологическом отделении. В настоящее время в течение года беспокоят одышка и сердцебиение при незначительных нагрузках (вставание с постели, при разговоре), перебои в работе сердца, тяжесть в правом подреберье, увеличение живота, постоянные отеки нижних конечностей, общая слабость.

Объективно: общее состояние средней тяжести. Лежит с высоким изголовьем. Акроцианоз. Тахипноэ до 30\мин. над всей поверхностью легких при перкуссии звук с коробочным оттенком, дыхание ослабленное везикулярное, в нижних отделах средне- и мелкопузырчатые влажные хрипы. Границы относительной тупости сердца значительно расширены влево, тоны глухие. Пульс аритмичен (мерцательная аритмия), удовлетворительного наполнения и напряжения, 102\мин. Частота сердечных сокращений 116/мин. дефицит пульса – 14, АД 140/76 мм рт. ст. Живот увеличен в объеме, имеет форму «лягушачьего». В отлогих местах живота определяется тупость. Печень значительно увеличена и нижним краем доходит до пупочной линии, плотно-эластичной консистенции, безболезненная, с заостренным краем. Селезенка не увеличена. Массивные отеки конечностей, отечность в области крестца.

Задания:

1. Сформулируйте и обоснуйте клинический диагноз.
2. Составьте план дополнительных методов исследования.
3. Окажите доврачебную помощь на догоспитальном этапе
4. Проведите контроль состояния и контроль эффективности лечения

Задача №27

Пациентка Б., 53 лет, жалуется на боли давящего характера, которые возникли внезапно 2 дня назад, длились в течении 2 часов. Из анамнеза известно, что пациентку беспокоил дискомфорт в грудной клетке в течение последнего года, возникали при нагрузке (подъеме на 4 этаж), дискомфорт проходил после прекращения нагрузки. Ничем не лечилась, за медицинской помощью не обращалась. Также известно, что у данной пациентки эпизодически повышалось АД до 140 и 90 мм рт ст, которое пациентка снижала приемом адельфана. Объективно: Кожные покровы физиологической влажности и окраски. В легких дыхание везикулярное, хрипов нет, тоны сердца приглушены, ритм правильный, ЧСС 99 в минуту. Язык чистый, влажный, Живот мягкий, безболезненный, печень по краю реберной дуги, безболезненная, симптом поколачивания отрицательный с двух сторон, мочеиспускание свободное, без резей. Стул регулярный, оформленный.

Задания:

1. Сформулируйте и обоснуйте клинический диагноз.
2. Составьте план дополнительных методов исследования.
3. Окажите доврачебную помощь на догоспитальном этапе
4. Проведите контроль состояния и контроль эффективности лечения

Задача №28

Пациент, 48 лет, жалуется на сильные сжимающие боли за грудиной с иррадиацией в левую руку, левую половину нижней челюсти, не купируется тремя таблетками нитроглицерина, общую слабость, страх смерти. В анамнезе: в течение 10 лет страдает ИБС, стабильной стенокардией. Ухудшение состояния связывает с перенапряжением на работе. При осмотре: состояние средней тяжести. Бледен. Акроцианоз. Кожа влажная, холодная. В легких дыхание везикулярное, хрипов нет. Сердечные тоны глухие. Пульс 110 уд. в минуту, одинаковый на обеих руках, ритмичный, нитевидный. АД 85/65 мм рт. ст. Живот мягкий, безболезненный.

Задания:

1. Сформулируйте и обоснуйте клинический диагноз.
2. Составьте план дополнительных методов исследования.
3. Окажите доврачебную помощь на догоспитальном этапе
4. Проведите контроль состояния и контроль эффективности лечения

Задача №29

Вызов в палату.

Пациент, 65 лет. Жалуется на одышку в покое, нехватку воздуха, кашель со светлорозовой пенистой мокротой, выраженную слабость. Находится в кардиологическом отделении с диагнозом трансмуральный инфаркт миокарда, нижней стенки левого желудочка, в течении 5 дней. Настоящее состояние появилось впервые, без видимой причины. При осмотре: состояние тяжелое. Выраженный акроцианоз, ортопноэ, число дыхания 36 в минуту. В легких дыхание везикулярное, в задненижних отделах масса влажных разнокалиберных хрипов. Сердечные тоны глухие, акцент II тона над аортой. Пульс 100 уд. в минуту, ритмичный, удовлетворительного наполнения, не напряжен. АД 130 и 80 мм рт. ст. Живот мягкий, печень по краю реберной дуги, симптом поколачивания отрицательный с двух сторон, Физиологические отправления в норме.

Задания: 1. Сформулируйте и обоснуйте клинический диагноз.

2. Составьте план дополнительных методов исследования.
3. Окажите доврачебную помощь на догоспитальном этапе
4. Проведите контроль состояния и контроль эффективности лечения

Задача № 30

Вызов фельдшера на дом. Пациент В, 42 лет беспокоят давяще-сжимающие боли за грудиной, иррадиирующие в левое плечо. Данное состояние развилось 40 минут назад после плохих

известий о здоровье матери. Также беспокоят «перебои» в области сердца, учащенное сердцебиение. Объективно: Акроцианоз. Кожные покровы физиологической влажности, бледные. В легких дыхание везикулярное, хрипов нет. ЧДД 18 в минуту. Тоны сердца приглушены, аритмичные, ЧСС 118 в минуту. АД 118 и 64 мм рт.ст. Язык влажный, чистый. Живот мягкий, безболезненный, печень по краю реберной дуги, симптом поколачивания отрицательный с двух сторон. Периферических отеков нет. Стул и мочеиспускание в норме.

Задания: 1. Сформулируйте и обоснуйте клинический диагноз.

2. Составьте план дополнительных методов исследования.
3. Окажите доврачебную помощь на догоспитальном этапе
4. Проведите контроль состояния и контроль эффективности лечения

Задача №31

У женщины 20 лет внезапно появилось удушье и сильная боль в левой половине грудной клетки. При осмотре фельдшером бригады скорой помощи: состояние средней тяжести, диффузный цианоз верхней половины туловища. Число дыхания 30 в минуту. При аускультации легких дыхание везикулярное, хрипов нет. Сердечные тоны звучные, тахикардия. Число сердечных сокращений 120 уд. в минуту, АД 90/60 мм рт.ст.

Из анамнеза: принимала комбинированные оральные контрацептивы, страдает варикозной болезнью нижних конечностей.

Задания:

1. Сформулируйте и обоснуйте клинический диагноз.
2. Составьте план дополнительных методов исследования.
3. Окажите доврачебную помощь на догоспитальном этапе
4. Проведите контроль состояния и контроль эффективности лечения

Задача №32

Пациентка Е, 65 лет жалуется на «перебои» в области сердца, головную боль, обморок. Данные жалобы появились два назад после психоэмоционального стресса. Объективно : пациентка сидит на кровати с четырьмя подушками за спиной, ноги опущены вниз Акроцианоз. Кожа лица покрыта испариной. В легких дыхание жесткое в нижних отделах в подлопаточном пространстве крепитация с двух сторон. Тоны сердца глухие, аритмичные, ЧСС 60 в минуту. АД 182 и 98 мм рт.ст. Язык чистый, влажный, живот мягкий, безболезненный, печень по краю реберной дуги, симптом поколачивания отрицательный с двух сторон. Периферических отеков нет. Физиологический отправления в норме.

Задания: 1. Сформулируйте и обоснуйте клинический диагноз.

2. Составьте план дополнительных методов исследования.
3. Окажите доврачебную помощь на догоспитальном этапе
4. Проведите контроль состояния и контроль эффективности лечения

Задача № 33

Пациентка К., 78 лет, жалуется на рвоту желудочным содержимым, боли в нижнем отделе грудины и в эпигастрии. Данные жалобы возникли 2 часа назад. Из анамнеза известно, что она страдает гипотонией. Объективно: Акроцианоз. Кожные покровы физиологической влажности. В легких дыхание везикулярное, хрипов нет, ЧСС 88 в минуту, АД 94 и 62 мм рт.ст. Язык чистый, влажный, живот мягкий, безболезненный, печень по краю реберной дуги, симптом поколачивания отрицательный с двух сторон. Физиологические отправления в норме.

Задания:

1. Сформулируйте и обоснуйте клинический диагноз.
2. Составьте план дополнительных методов исследования.
3. Окажите доврачебную помощь на догоспитальном этапе
4. Проведите контроль состояния и контроль эффективности лечения

Задача № 34

Пациент В., 70 лет, заметил, что при выходе на улицу в холодную погоду появляется боль в правом плече. Боль прекращалась, как только он входил в подъезд ближайшего дома или магазин. Обратился к врачу. После рентгенографии плечевого сустава были назначены физиопроцедуры по поводу «артроза». В течение 2 недель аналогичные боли учащались и усиливались. Жена пациента вспомнила, что у ее первого мужа при приступах стенокардии болело правое плечо, и предложила попробовать принять нитроглицерин. Боль прекратилась мгновенно. Пациент начал лечиться самостоятельно нитроглицерином пролонгированного действия. Однако сегодня, 6 часов назад появилась боль в правом плече, которая не купировалась приемом нитроглицерина. Вызвал бригаду СМП, была снята ЭКГ.

Задания:

1. Сформулируйте и обоснуйте клинический диагноз.
2. Составьте план дополнительных методов исследования.
3. Окажите доврачебную помощь на догоспитальном этапе
4. Проведите контроль состояния и контроль эффективности лечения

Задача №35

Пациент Д., 37 лет, жалуется на боли в груди и ощущение нехватки воздуха. Данные жалобы возникли 2 часа назад после вдыхания кокаина. Объективно кожные покровы физиологической влажности. Акроцианоз. В легких дыхание везикулярное, хрипов нет. Тоны сердца резко приглушены, ритм правильный ЧСС 85 в минуту. Абдоминальной патологии не выявлено.

Задания:

1. Сформулируйте и обоснуйте клинический диагноз.
2. Составьте план дополнительных методов исследования.
3. Окажите доврачебную помощь на догоспитальном этапе
4. Проведите контроль состояния и контроль эффективности лечения

Задача № 36 Пациентка Г, 45 лет, жалуется на резкое появление следующих симптомов: головная боль интенсивная в затылочной области, мушки перед глазами, резкое ухудшение самочувствия, покраснение лица, дрожь в руках. В анамнезе гипертоническая болезнь. Данное состояние возникло после стресса. Объективно: пациентка возбуждена, лицо гипиремировано, в легких дыхание везикулярное, хрипов нет, ЧД 18 в мин, тоны сердца ритмичные, АД 180 / 100 мм. ст. ст. Живот мягкий, безболезненный, печень по краю реберной дуги, симптом поколачивания отрицательный с двух сторон, отеков нет.

Задания:

1. Сформулируйте и обоснуйте клинический диагноз.
2. Составьте план дополнительных методов исследования.
3. Окажите доврачебную помощь на догоспитальном этапе
4. Проведите контроль состояния и контроль эффективности лечения.

Задача №37

Пациент А., 48 лет, направлен с профилактического осмотра в связи с АД 180 / 100 мм. рт. ст. Пациент работает водителем, при детальном опросе жалуется на тупые ноющие боли в затылочной области, отмечает в семейном анамнезе: отец умер от инфаркта миокарда в возрасте 45 лет. Курит по 2 пачке сигарет без фильтра, в день.

Объективно: состояние удовлетворительное. Периферические лимфоузлы не пальпируются. Повышенного питания, рост 168 см, вес 98 кг. Верхушечный толчок усилен, расширен в V м/р по среднеключичной линии. В легких дыхание везикулярное, хрипов нет, ЧД 18 в/мин, тоны сердца приглушены, ритм правильный ЧСС 88 в/мин, акцент II тона на

аорте, АД 180 /100 мм. рт. ст. Язык чистый, влажный, живот мягкий, безболезненный, печень по краю реберной дуги, симптом поколачивания отрицательный с двух сторон. Отеков нет.

Задания:

1. Сформулируйте и обоснуйте клинический диагноз.
2. Составьте план дополнительных методов исследования.
3. Окажите доврачебную помощь на догоспитальном этапе
4. Проведите контроль состояния и контроль эффективности лечения

Задача № 38

Пациентка В, 23 лет, жалуется на появление головной боли, ближе к вечеру после стрессов. Из анамнеза известно, что ее мать страдает гипертонической болезнью. Объективно: нормального питания, рост 170 см, вес 65 кг. Нормостенического телосложения. Границы сердца в норме. В легких дыхание везикулярное, хрипов нет, ЧД 18 В мин, тоны сердца ясные ритмичные, ЧСС 88 в мин, АД 145/90 мм. рт. ст, на протяжении трех недель при трех кратном визите к врачу. Абдоминальной патологии не выявлено

Задания:

1. Сформулируйте и обоснуйте клинический диагноз.
2. Составьте план дополнительных методов исследования.
3. Окажите доврачебную помощь на догоспитальном этапе
4. Проведите контроль состояния и контроль эффективности лечения.

Задача №39

На прием обратился пациент 45 лет, с жалобами на тупые ноющие боли в области височных областей головы, повышение АД до 180/ 110 мм рт ст Из анамнеза известно, что страдает гипертонической болезнью в течение 15 лет, гипотензивные препараты принимает эпизодически, последние 2 месяца отмечает нарастание утомляемости, необъяснимой слабости. Известно, что мать пациента умерла от инсульта в 45 лет. Пациент курит, в течение 25 лет по 20 сигарет в день. Объективно: Повышенного питания, гиперстенического телосложения. В легких дыхание везикулярное, хрипов нет. Левая граница относительной сердечной тупости находится в V межребье, по среднеключичной линии, тоны сердца приглушены, ритм правильный, акцент II тона на аорте, ЧСС 82 в мин., АД 180/110 мм рт ст. Абдоминальной патологии не выявлено.

При обследовании обнаружено: холестерин 6,8 ммоль/л, креатинин 315 мкмоль/л, мочевина 8,9 ммоль/л. При ультразвуковом исследовании почек отмечено незначительное уменьшение их размеров., в остальном без патологии.

Задания:

1. Сформулируйте и обоснуйте клинический диагноз.
2. Составьте план дополнительных методов исследования.
3. Окажите доврачебную помощь на догоспитальном этапе
4. Проведите контроль состояния и контроль эффективности лечения.

Задача № 40

Вызов в палату. Пациент 48 лет, в положении полусидя, клокочущее дыхание, изо рта пенная розовая мокрота, в легких ослабленное дыхание с двух сторон выслушиваются масса среднепузырчатых хрипов в нижних отделах легких и между лопаток, ЧДД 25 в минуту, ЧСС 110 в минуту, АД 210 и 100 мм рт ст. Живот мягкий, безболезненный, печень по краю реберной дуги, симптом поколачивания отрицательный с двух сторон.

Задания:

1. Сформулируйте и обоснуйте клинический диагноз.
2. Составьте план дополнительных методов исследования.
3. Окажите доврачебную помощь на догоспитальном этапе
4. Проведите контроль состояния и контроль эффективности лечения.

Задача № 41

Фельдшера вызвали на дом к больному 40 лет, который жалуется на сильные боли в области сердца, давящего характера, иррадирующие в левую руку, под левую лопатку, чувство жжения за грудиной. Приступ возник 2 часа назад, прием нитроглицерина эффекта не дал. Заболевание связывает со стрессовой ситуацией на работе. При объективном обследовании: Общее состояние средней тяжести. Сознание ясное, температура 36,80С. Больной мечется, беспокоен. Кожные покровы и видимые слизистые оболочки бледные. Дыхание везикулярное, ЧДД – 20 в 1 мин. Тоны сердца приглушены, ритмичные, ЧСС – 92 в 1 мин, АД – 110/70 мм рт ст. Абдоминальной патологии не выявлено.

Задания:

1. Сформулируйте и обоснуйте клинический диагноз.
2. Составьте план дополнительных методов исследования.
3. Окажите доврачебную помощь на догоспитальном этапе
4. Проведите контроль состояния и контроль эффективности лечения.

Задача № 42

Фельдшер на вызове у пациентки 42 года. Предъявляет жалобы на приступы удушья с преимущественным затруднением выдоха, общую слабость, недомогание. После приступа отходит небольшое количество вязкой мокроты. Из анамнеза известно: больна в течение 3-х лет. Жалобы чаще возникают ежегодно в июне. Имеет двоих детей 7 и 13 лет у которых тоже бывают приступы удушья, у матери и бабушки также отмечались приступы удушья. У больной имеется аллергия на клубнику, пенициллин. При объективном обследовании: Общее состояние средней тяжести, больная сидит опираясь руками о край стула. Кожа чистая с цианотичным оттенком. Грудная клетка бочкообразной формы, участие вспомогательной мускулатуры в акте дыхания, втяжение межреберий, набухание шейных вен, дыхание шумное частота 26 в 1 минуту, при перкуссии с обеих сторон коробочный звук, нижняя граница легких по средней подмышечной линии на уровне 9-го ребра, экскурсия легких по этой линии 2 см. На фоне ослабленного дыхания выслушиваются сухие свистящиеся хрипы, тоны сердца ритмичные, ясные 92 в 1 мин. АД – 110/70 мм рт ст. Абдоминальной патологии не выявлено

Задания:

1. Сформулируйте и обоснуйте клинический диагноз.
2. Составьте план дополнительных методов исследования.
3. Окажите доврачебную помощь на догоспитальном этапе
4. Проведите контроль состояния и контроль эффективности лечения

Задача № 43

Фельдшер школы вызван в класс к пациенту 18 лет, страдающему инсулинзависимым сахарным диабетом. Со слов одноклассников несколько минут назад он пожаловался на чувство голода, дрожь, потливость, затем потерял сознание. Кожа бледная, влажная. Гипертонус мышц, зрачки расширены, дыхание нормальное, пульс 100 в 1 мин, АД – 130/90 мм рт ст.

Задание:

1. Сформулируйте и обоснуйте клинический диагноз.
2. Составьте план дополнительных методов исследования.
3. Окажите доврачебную помощь на догоспитальном этапе
4. Проведите контроль состояния и контроль эффективности лечения.

Задача №44

Вызов к больному 50 лет, предъявляет жалобы на головную боль, высокую температуру, резкую колющую боль в правой половине грудной клетки, усиливающуюся при кашле, одышку, кашель с мокротой ржавого цвета. Заболевание началось после переохлаждения, больна 3-й день. При объективном обследовании: Температура 39,40 С. Общее состояние тяжелое, лицо гиперемировано, на губах герпетические высыпания, частота дыхательных движений 28 в 1 мин. При осмотре правая половина грудной клетки отстает от дыхания, при перкуссии справа

над нижней долей определяется притупление звука, при аускультации справа над нижней долей дыхание ослабленное, определяется крепитация, тоны сердца приглушены, пульс 110 в 1 мин, АД- 110/70 мм рт ст. Абдоминальной патологии не выявлено.

Задание.

Сформулируйте и обоснуйте клинический диагноз.

2. Составьте план дополнительных методов исследования.
3. Окажите доврачебную помощь на догоспитальном этапе
4. Проведите контроль состояния и контроль эффективности лечения

Задача № 45

Больной 36 лет обратился к фельдшеру с жалобами на острую боль в животе, возникающую через 30 мин после приема пищи, рвоту на высоте болей, приносящую облегчение, иногда больной сам вызывает рвоту для уменьшения болей. Аппетит сохранен, но больной ограничивает прием пищи из-за появления болей. Болеет несколько лет. Ухудшение состояния отмечает весной и осенью, провоцируется эмоциональными перегрузками. Курит в течение 20 лет по пачке в день. При объективном обследовании: Общее состояние удовлетворительное. Кожные покровы и видимые слизистые бледные. подкожно-жировая клетчатка развита недостаточно. Со стороны легких и сердечно-сосудистой системы патологии нет. Язык обложен белым налетом. При пальпации живота отмечается болезненность в эпигастриальной области. Печень и селезенка не пальпируются.

Задание.

1. Сформулируйте и обоснуйте клинический диагноз.
2. Составьте план дополнительных методов исследования.
3. Окажите доврачебную помощь на догоспитальном этапе
4. Проведите контроль состояния и контроль эффективности лечения

Задача №46

Больная 38 лет обратилась к фельдшеру на тупые ноющие боли в правом подреберье, которые обычно возникают через 1-3 часа после приема обильной, жирной пищи, ощущение горечи во рту, отрыжку воздухом, тошноту, вздутие живота, неустойчивый стул, больна несколько лет, температура 37,20 С. При объективном обследовании: Общее состояние удовлетворительное. Кожные покровы чистые, розового цвета, подкожно-жировая клетчатка развита. Язык обложен желтоватым налетом. Живот мягкий, умеренно болезнен при пальпации в правом подреберье. Печень и селезенка не пальпируются.

Задание.

1. Сформулируйте и обоснуйте клинический диагноз.
2. Составьте план дополнительных методов исследования.
3. Окажите доврачебную помощь на догоспитальном этапе
4. Проведите контроль состояния и контроль эффективности лечения.

Задача №47

Молодая девушка 18 лет, в душном помещении почувствовала головокружение, потемнение в глазах, побледнела, после чего потеряла сознание. Объективно: сознание отсутствует, кожные покровы бледные, покрыты холодным потом. В легких дыхание везикулярное, хрипов нет, тоны сердца ясные, ритм правильный, ЧСС 62 в мин, АД 90 и 60 мм рт. ст. Живот мягкий,

безболезненный, печень по краю реберной дуги, отеков нет. Через несколько минут пациентка пришла в сознание, сохранялось чувство разбитости, вялость.

Задания:

1. Сформулируйте и обоснуйте клинический диагноз.
2. Составьте план дополнительных методов исследования.
3. Окажите доврачебную помощь на догоспитальном этапе
4. Проведите контроль состояния и контроль эффективности лечения

Задача №48

Пациентка 85 лет доставлена в приемное отделение ЦРБ, со слов пациентки в течение 1 мес не было стула, после постановки очистительной клизмы и опорожнения кишечника, пациентка потеряла сознание, побледнела. Через несколько минут пришла в себя. Объективно: состояние удовлетворительное. Кожные покровы обычной окраски и влажности. В легких дыхание везикулярное, хрипов нет, тоны сердца приглушены, ритм правильный, ЧСС 88 в мин, АД 130 и 80 мм рт ст Живот мягкий, безболезненный, печень по краю реберной дуги, симптом поколачивания отрицательный с двух сторон. Отеков нет. ЭКГ: ритм синусовый, ЭОС расположена нормально, ЧСС 88 в мин.

Задания:

1. Сформулируйте и обоснуйте клинический диагноз.
2. Составьте план дополнительных методов исследования.
3. Окажите доврачебную помощь на догоспитальном этапе
4. Проведите контроль состояния и контроль эффективности лечения

Задача №49

К вам, за медицинской помощью, обратился мужчина 32 лет, с жалобами на сильный кожный зуд, появление волдырей по всему телу. Заболевание связывает с употреблением рыбы. Болен 2-й день.

Объективно: температура 37,1⁰С. Состояние удовлетворительное. Кожа гиперемированная, по всей поверхности тела определяется волдырная сыпь разного размера, возвышающаяся над поверхностью кожи. Дыхание везикулярное. Тоны сердца ритмичные, ЧСС 72 в мин. АД 120/80 мм рт.ст. Абдоминальной патологии не выявлено.

Задания:

1. Сформулируйте и обоснуйте клинический диагноз.
2. Составьте план дополнительных методов исследования.
3. Окажите доврачебную помощь на догоспитальном этапе
4. Проведите контроль состояния и контроль эффективности лечения

Задача №50

Вызов в палату пациент В., 72 лет, жалобы на кашель без выделения мокроты, резкое затруднение дыхания с хрипами свистящего характера, приступ удушья. Со слов пациента страдает БА последние 6 лет бронхиальной астмой. Постоянно использует беротек, атровент ингаляционно. В последнее время в течение недели участились приступы удушья. при объективном обследовании: состояние тяжелое, сознание ясное, положение вынужденное, сидя в постели. Кожные покровы, гиперемированные с цианотичным оттенком, шейные вены набухшие, участие вспомогательной мускулатуры в акте дыхания, межреберные промежутки втянуты. Выраженная одышка экспираторного характера. ЧДД 24 в минуту, при аускультации легких дыхание жесткое дыхание, сухие свистящие хрипы над всей поверхностью легких. Тоны сердца приглушены, ритм правильный, ЧСС 100 в минуту. АД 132 и 82 мм рт. ст. Живот мягкий безболезненный, печень не увеличена, симптом поколачивания отрицательный с обеих сторон.

Задания:

1. Сформулируйте и обоснуйте клинический диагноз.

2. Составьте план дополнительных методов исследования.
3. Окажите доврачебную помощь на догоспитальном этапе
4. Проведите контроль состояния и контроль эффективности лечения

Задача №51

Вызов на дом к мужчине 60 лет, находящемуся без сознания. Со слов жены за несколько часов до потери сознания жаловался на сильную головную боль, головокружение, тошноту, рвоту. Накануне было застолье с употреблением алкоголя. В анамнезе – гипертоническая болезнь, систематически не лечился.

Объективно: неконтактен, речь отсутствует. Гиперемия лица, зрачки расширены с обеих сторон, равны, реакция на свет отсутствует, психомоторное возбуждение. АД 280/120 мм рт. ст., пульс 120 ударов в минуту, дыхание шумное, глубокое с периодами апноэ до 5-10 сек.

Задания:

1. Сформулируйте и обоснуйте клинический диагноз.
2. Составьте план дополнительных методов исследования.
3. Окажите доврачебную помощь на догоспитальном этапе
4. Проведите контроль состояния и контроль эффективности лечения

Задача №52

Мужчина 60 лет, жалобы на нарушение речи (по типу «каши во рту»), общую слабость, головокружение, головную боль (умеренно выраженную), онемение в правых конечностях и правой половине лица. Болеет второй день. Сначала онемели правые конечности, сегодня с утра появились нарушения речи.

Объективно: АД 120/70 мм рт. ст., пульс 68 ударов в минуту, температура 36,6 град. С. Опущен угол рта справа, опущено правое веко. Снижена чувствительность в правых конечностях. Сила мышц рук и ног чуть снижена справа. Походка нарушена: слегка подволакивает правую ногу. Речь нарушена: нечетко выговаривает слова, «проглатывает» окончания фраз. Понимание речи сохранено.

Задания:

1. Сформулируйте и обоснуйте клинический диагноз.
2. Составьте план дополнительных методов исследования.
3. Окажите доврачебную помощь на догоспитальном этапе
4. Проведите контроль состояния и контроль эффективности лечения

Задача №53

Вызов фельдшера скорой помощи на дом к женщине 44 года. Сидит опустив ноги на пол, речь затруднена, лицо бледное, покрытое крупными пятнами пота, напряженное из-за страха смерти. Цианоз губ, носа, клочущее дыхание, кашель с выделением обильной, пенистой розовой мокроты. Над всей поверхностью легких мелкопузырчатые хрипы. Аускультация сердца затруднена, пульс-120 в 1 мин, аритмичный. В анамнезе порок сердца.

Задания:

1. Сформулируйте и обоснуйте клинический диагноз.
2. Составьте план дополнительных методов исследования.
3. Окажите доврачебную помощь на догоспитальном этапе
4. Проведите контроль состояния и контроль эффективности лечения

Задача №54

Пациенту 35 лет было назначено инъекционное лечение пенициллином на ФАПЕ по поводу обострения хронического бронхита. Ранее пациент неоднократно получал плановую инъекционную терапию пенициллином в связи с наличием у него хроническо рез несколько минут после в/м введения пенициллина пациент стал жаловаться на общую слабость, чувство жара в области лица, головную боль, нарушение зрения, тяжести за

грудиной. Состояние тяжелое, бледность кожи с участками локального цианоза, обильное потоотделение, глухие тоны сердца, нитевидный пульс 120 в 1 мин, частота дыхания 28 в 1 мин, одышка экспираторного характера.

Задания:

1. Сформулируйте и обоснуйте клинический диагноз.
2. Составьте план дополнительных методов исследования.
3. Окажите доврачебную помощь на догоспитальном этапе
4. Проведите контроль состояния и контроль эффективности лечения

Задача №55

На вызове у больного 32 года жалуется на сильный кожный зуд, появление волдырей по всему телу заболевание связывает с употреблением рыбы. Болен 2 –й день. Объективно: Температура 37,10С, состояние удовлетворительное, кожа гиперемированная, по всей поверхности тела определяется волдырная сыпь разного размера, возвышающаяся над поверхностью кожи. Дыхание везикулярное, тоны сердца ритмичные, ЧСС 72 в 1 мин, АД 120/80. Абдоминальной патологии не выявлено.

Задания:

1. Сформулируйте и обоснуйте клинический диагноз.
2. Составьте план дополнительных методов исследования.
3. Окажите доврачебную помощь на догоспитальном этапе
4. Проведите контроль состояния и контроль эффективности лечения

Задача №56

К фельдшеру обратился больной, В. 16 лет, с жалобами на частые носовые кровотечения, долго не останавливающиеся кровотечения при небольших порезах кожи, быстрое возникновение «синяков» даже при небольших порезах кожи, быстрое возникновение «синяков» даже при небольших ушибах. Подобные жалобы есть и у родного брата. При расследовании выяснилось, что дед по материнской линии умер от кровотечения после удаления зуба. Объективно: Температура 36,80С. Общее состояние удовлетворительное. Кожа и слизистые оболочки бледные. Видны подкожные кровоизлияния, в носовых ходах – темно-коричневые корочки. Дыхание везикулярное, ЧДД 20 в 1 мин. Тоны сердца ритмичные, ЧСС 88 в 1 мин, АД 110/70. Абдоминальной патологии не выявлено.

Задания:

1. Сформулируйте и обоснуйте клинический диагноз.
2. Составьте план дополнительных методов исследования.
3. Окажите доврачебную помощь на догоспитальном этапе
4. Проведите контроль состояния и контроль эффективности лечения

Задача №57

К больному С., 25 лет, была вызвана скорая помощь на 2-й день болезни. Заболел остро, температура тела поднялась до 400С, сильная головная боль, слабость, тошнота, однократная рвота. На следующий день состояние ухудшилось, на коже заметил обильную сыпь. При осмотре: в сознании, но адинамичен, вял, бледный. На коже, в основном нижних конечностях, обильная звездчатая гемморагическая сыпь, единичные элементы располагаются на лице, туловище, местами сливаются, имеются некрозы. Одышка – ЧДД-36 в 1 мин. Тоны сердца глухие, пульс нитевидный, 104 уд/в мин, АД 60/0 мм рт ст. Язык сухой, обложен, живот мягкий, безболезненный, печень, селезенка не пальпируются, не лечился. Менингеальных симптомов нет.

Задания:

1. Сформулируйте и обоснуйте клинический диагноз.
2. Составьте план дополнительных методов исследования.
3. Окажите доврачебную помощь на догоспитальном этапе

4. Проведите контроль состояния и контроль эффективности лечения

Задача №58

Больной С., 30 лет обратился с жалобами на урчание в животе, жидкий водянистый стул и обильную рвоту водянистым содержимым, слабость, головокружение. Заболел ночью. Объективно: Состояние тяжелое, общая синюшность кожи, сухость слизистых оболочек, глазные яблоки запавшие, черты лица заострены, тургор кожи резко снижен, «рука прачки», кожная складка расправляется медленно. Конечности холодные, температура тела 35.80С, пульс нитевидный, 130 в 1 мин, АД-60/30 мм рт ст. Живот при пальпации безболезненный. Менингеальных знаков нет, больной в сознании. Осмотр стула: жидкий, водянистый в виде «рисового отвара», не мочится. Из эпидемиологического анализа – больной вернулся из Астрахани.

Задания:

1. Сформулируйте и обоснуйте клинический диагноз.
2. Составьте план дополнительных методов исследования.
3. Окажите доврачебную помощь на догоспитальном этапе
4. Проведите контроль состояния и контроль эффективности лечения

Задача №59. У больного 38 лет на 18 день болезни среднетяжелого течения внезапно появилась резкая слабость, бледность кожи и слизистых оболочек, температура критически снизилась с 39,30С до 35,90С, холодный пот, пульс участился с 96 до 130 ударов в мин. Общее состояние резко ухудшилось. В начале заболевания отмечалась головная боль, отсутствие аппетита, был обложен язык с отпечатками зубов по боковым поверхностям, с 7 дня на коже отмечалась скудная сыпь розеолезного характера.

Задания:

1. Сформулируйте и обоснуйте клинический диагноз.
2. Составьте план дополнительных методов исследования.
3. Окажите доврачебную помощь на догоспитальном этапе
4. Проведите контроль состояния и контроль эффективности лечения

Задача №60

Фельдшер ФАП осматривает поступившего больного. При разрушении металлического диска пилы при резке металлических изделий рабочий получил осколочное ранение грудной клетки. Состояние тяжелое. Жалуется на чувство нехватки воздуха, удушье нарастает с каждым вдохом. Лицо синюшного цвета. На грудной стенке справа между срединно – ключичной и передне- подмышечными линиями в проекции пятого ребра имеется рана 3х4см, из которой раздаются фыркающие звуки на вдохе и выдохе, “ рана дышит”. При пальпации вблизи раны- ощущение, напоминающее “ хруст снега”.

Задания:

1. Сформулируйте и обоснуйте клинический диагноз.
2. Составьте план дополнительных методов исследования.
3. Окажите доврачебную помощь на догоспитальном этапе
4. Проведите контроль состояния и контроль эффективности лечения

Задача №61

Повар заводской столовой поскользнулся, опрокинул кастрюлю с кипятком на ноги. Тут же вызвали фельдшера здравпункта. Общее состояние пострадавшего удовлетворительное, АД 120/80 мм рт. ст., пульс 90 уд. в 1 мин. Больной жалуется на жгучие боли в обеих ногах. Пострадавший был в шортах, без носков, на ногах шлепанцы с узкой перекладиной сверху. При осмотре: в области передних поверхностей обеих голеней обширные пузыри с

прозрачным содержимым, такие же пузыри на тыльной стороне стоп. между пузырями небольшие участки гиперемированной кожи.

Внимательно прочитайте текст предложенного Ситуационной задачи и дайте ответы на следующие вопросы:

Задания:

1. Сформулируйте и обоснуйте клинический диагноз.
2. Составьте план дополнительных методов исследования.
3. Окажите доврачебную помощь на догоспитальном этапе
4. Проведите контроль состояния и контроль эффективности лечения

Задача № 62

В пищеблоке детского оздоровительного лагеря, в котором Вы работаете фельдшером, на Ваших глазах повар перевернул на себя термос с только что приготовленной кашей.

Кричит от боли, беспокоен, возбужден, просит о помощи, на брюках от уровня коленных суставов до голеностопных и на коже стоп, кистей рук и левого предплечья прилипшая жидкая каша, на свободных участках кожа гиперемирована, отечна, отслоена в виде пузырей с прозрачной жидкостью.

Внимательно прочитайте текст предложенного Ситуационной задачи и дайте ответы на следующие вопросы:

Задания:

1. Сформулируйте и обоснуйте клинический диагноз.
2. Составьте план дополнительных методов исследования.
3. Окажите доврачебную помощь на догоспитальном этапе
4. Проведите контроль состояния и контроль эффективности лечения

Задача №63

Фельдшер ФАП вызван на дом к пациентке 32 лет, срок беременности 30 недель. Жалобы на схваткообразные боли внизу живота и пояснице.

Анамнез: данная беременность третья., в 18 нед. получала лечение по поводу бак. вагиноза., в 26 нед. перенесла ОРВИ. Первая беременность закончилась пять лет назад срочными родами, вторая беременность - два года назад мед. аборт. Состоит на учете по поводу беременности с 10 недель. Боли появились после физического напряжения (подъем тяжести).

Объективно: состояние удовлетворительное, кожа и слизистые чистые, АД 122 и 82 и 116 и 76 мм рт. ст., пульс 88уд. в мин., окружность живота 80 см., высота стояния дна матки 30 см., положение плода продольное, предлежит головка, которая располагается над входом в малый таз, подвижная. При аускультации выслушивается ясное сердцебиение плода, с частотой 130 ударов в мин. При пальпации матка в тонусе, продолжительность схваток по 25 сек. через 10мин. Во время объективного исследования из половых путей начали подтекать светлые околоплодные воды в умеренном количестве.

Задания:

1. Сформулируйте предварительный диагноз; Назовите возможные осложнения;
2. Какие дополнительные методы исследования необходимы для уточнения диагноза;
3. Определите тактику ведения пациентки;
4. Особенности ведения преждевременных родов;

Задача №64

Фельдшер скорой помощи приехал на вызов к пациентке 34 лет, срок беременности 36 недель. Жалобы на схваткообразные боли в низу живота, слабость, головокружение, незначительные кровянистые выделения из половых путей.

Анамнез: беременность вторая, первая закончилась родами два года назад. Данная беременность протекала без осложнений. В течение двух последних недель появились отеки,

белок в моче, повысилось АД до 140/85 мм. рт. ст., 150/90 при исходном 110/70 мм рт. ст. Лечение не проводилось.

Объективно: кожа и слизистые бледные, АД 140/85, 150/90 мм, рт. ст., пульс 96 уд./мин.. Окружность живота 90 см, высота дна матки 35 см. Матка асимметричной формы, плотная, болезненная, части плода определить не удается из-за гипертонуса матки. Сердцебиение не прослушивается. Из влагалища выделяется темная кровь со сгустками.

Задания

1. Сформулируйте и обоснуйте клинический диагноз; Проведите дифференциальный диагноз. Назовите возможные осложнения;
2. Какие дополнительные методы исследования необходимы для уточнения диагноза;
3. Определите тактику ведения пациентки, неотложная помощь.
4. Клинические признаки отделения плаценты.

Задача №65

В антенатальном периоде: во 2-ой половине беременности у матери отмечались гипертензия, анемия легкой степени, обострение хронического бронхита.

В интранатальном периоде: тугое обвитие пуповиной вокруг шеи плода. В постнатальном периоде: на 1-й минуте жизни новорожденного кожные покровы цианотичные; ЧСС более 100 в минуту, тоны сердца глухие, ритмичные; дыхательные движения редкие, нерегулярные; мышечный тонус снижен; реакция на раздражение носового катетера снижена.

ОАК: НЬ-116 г/л, Э-3,8×10¹²/л, ц.п. – 0,97, Л-8,2×10⁹/л, тромб- 230×10⁹/л, п/я-3%, с-56%, э-1%, л-33%, м-7%, СОЭ-2 мм/час.

ОАМ: удельный вес - 1012, белок - 0,01%, лейкоциты – 2-3 в п/з, эритроциты – 0-1 в п/з.

Задания:

1. Сформулируйте и обоснуйте клинический диагноз.
2. Составьте план дополнительных методов исследования.
3. Окажите доврачебную помощь на догоспитальном этапе
4. Проведите контроль состояния и контроль эффективности лечения

Задача №66

Родился ребенок в состоянии асфиксии. Ребенку провели санацию верхних дыхательных путей, обсушили, поместили под источник лучистого тепла, провели тактильную стимуляцию. У ребенка отмечаются общий цианоз кожи и слизистых, спонтанное дыхание, пульс - 100 в минуту.

Задания:

1. Сформулируйте и обоснуйте клинический диагноз.
2. Составьте план дополнительных методов исследования.
3. Окажите доврачебную помощь на догоспитальном этапе
4. Проведите контроль состояния и контроль эффективности лечения

Задача №67

Ребенок от 4 беременности, 1 родов в 40 недель. Первые 3 беременности закончились медабортами. Матери 35 лет, страдает гипертонической болезнью. Беременность протекала с гестозом 1 и 2 половины, роды затяжные, проводилась родостимуляция. Околоплодные воды зеленые в виде горохового супа. Масса ребенка после рождения 3000 г, длина тела 50 см, генерализованный цианоз, полностью отсутствует двигательная активность и рефлекторная возбудимость, пульс нитевидный 60 в мин., дыхание отсутствует.

1. Оцените состояние по шкале Апгар .
2. Поставьте диагноз.
3. Меры реанимации.

Задача № 68

Вызов бригады «Скорой помощи» к ребенку в возрасте 28 дней в связи с отсутствием дыхания. Прибытие на место в течение 15 минут. Со слов родителей, ребенок несколько раз переставал дышать в течение последнего часа. Родился недоношенным с массой тела 1500 г, но по настоянию родителей был выписан из отделения с массой тела 1800 г. При осмотре: дыхание 40 в 1 минуту, ЧСС 132 в 1 минуту. Кожные покровы чистые, бледные. Подкожно-жировая клетчатка не выражена. Катаральных явлений нет. Носовое дыхание сохранено. Дыхание в легких пуэрильное, небольшое количество проводных хрипов. Тоны сердца звучные, ритмичные. Живот мягкий. Нарушений стула нет, моча светлая. Изменений неврологического статуса нет. Во время осмотра ребенок посинел. Дыхание не определяется. Пульс не пальпируется. Сердцебиения не выслушиваются

Задания: 1. Ваш диагноз? 2. Перечислите неотложные медицинские мероприятия. 3. Укажите показания для медицинской эвакуации. 4. В какое медицинское учреждение необходимо госпитализировать ребенка? 5. Опишите условия медицинской транспортировки. 6. Почему произошла остановка дыхания у новорожденного недоношенного ребенка

Задача №69

В канун Рождества отец остался один с младенцем. Ребенок никак не хотел засыпать и долго плакал. Потеряв терпение и не зная, как унять сына, отец положил ребенка в кроватку и стал укачивать ребенка, а затем взял его обеими руками и начал трясти. Крик прекратился, отец положил малыша обратно в кровать и ушел из комнаты. Чуть позже, насторожившись, что давно не слышно плача, отец вернулся в комнату. Ребенок не шевелился. Попытка привести ребёнка в чувство, но безуспешно. В результате отец позвал на помощь соседа, который работал врачом. Вызвана бригада «Скорой помощи».

Задания: 1. Что произошло с ребенком? 2. Действия врача до приезда «Скорой помощи»? С какой частотой необходимо производить вдувания и надавливания на грудную клетку при проведении непрямого массажа сердца, если реанимационные мероприятия осуществляются двумя реаниматорами

Задача №70

Вызов бригады «Скорой помощи» к мальчику в возрасте 8 месяцев. Жалобы на беспокойство ребенка, учащенное дыхание, повышение температуры тела до 39,1°C, слизистое отделяемое из носа. Болен 2-ой день. Во время осмотра отмечается выраженное беспокойство, неинтенсивные судорожные подергивания мышц конечностей. Большой родничок выбухает. Кожные покровы свободны от сыпи. Конечности «холодные». Симптом «белого пятна» 3 секунды. Частота дыхания 40 в 1 минуту. Пульс 148 в 1 минуту, слабого наполнения. Перкуторный звук над лёгкими не изменен, при аускультации - небольшое количество проводных хрипов. Перкуторные границы сердца не изменены. Тоны сердца приглушены, ритмичные. Выявляется умеренная ригидность затылочных мышц. Верхний симптом Брудзинского слабopоложительный. Симптом Бабинского отрицательный. Последние 6 часов снизилась частота мочеиспускания.

Задания:

1. Ваш диагноз?.
2. Какие неотложные медицинские мероприятия необходимы ребенку?
3. Перечислите показания для медицинской эвакуации.
4. В какое медицинское учреждение необходимо госпитализировать ребенка?
5. Укажите условия медицинской транспортировки

Задача №71

Актив врача-педиатра, в связи с отказом от госпитализации, к подростку 14 лет. Жалобы на боли за грудиной, в животе, головную боль. Мальчик возбужден, ориентация в окружающем нарушена, зрачки расширены. Кожные покровы бледные, отмечается гипергидроз, слизистые сухие. Дыхание учащено до 44 в 1 минуту, проводится равномерно, хрипы не выслушиваются.

Границы сердца не изменены. Тоны сердца ритмичные, резко учащены, пульс более 180 в 1 минуту. Артериальное давление 170/100 мм рт. ст.. Живот мягкий, безболезненный, увеличения печени и селезенки нет. Непроизвольное мочеиспускание. Температура тела 39,0 о С. Был на дискотеке. Говорит, что друзья дали ему «попробовать» «таблетки со слоном». Неврологический статус: Зрачки широкие, зрачковый рефлекс на освещение живой. В контакт вступает после повторных обращений. Ригидность затылочных мышц отсутствует, рефлекс Брудзинского, Кернига отрицательные, симптом Бабинского отрицательный, рефлекс симметричный, парезы/параличи конечностей отсутствуют. Во время осмотра престал реагировать на вербальное обращение. Тактильное раздражение без реакции. Мидриаз справа. Парез взора вправо. Положительный симптом Бабинского слева. Кратковременные клонические судороги. Повторно вызвана реанимационная бригада СМП. На ЭКГ ЧСС 182 в 1 минуту, изменений зубца Р нет, ST ниже изолинии, Т отрицательный. Сатурация кислорода 92%. Глюкоза – 3,5 ммоль/л.

Задания:

1. Ваш диагноз?.
2. Какие неотложные медицинские мероприятия необходимы ребенку?
3. Перечислите показания для медицинской эвакуации.
4. В какое медицинское учреждение необходимо госпитализировать ребенка?
5. Укажите условия медицинской транспортировки.
6. Укажите причину развития критического состояния у пациента.
7. Реализация каких клинических рисков имеется у данного пациента и возможные неблагоприятные события?

Задача №72

У ребенка в возрасте 6 месяцев, доставленного бригадой «Скорой помощи» с диагнозом «ОРВИ, гипертермический синдром» в многопрофильный стационар, во время оформления истории болезни в приёмном отделении развились тонико-клонические судороги. На фоне судорог наступила остановка дыхания и прекратилось сердцебиение.

Задания:

1. Сформулируйте и обоснуйте клинический диагноз.
2. Составьте план дополнительных методов исследования.
3. Окажите доврачебную помощь на догоспитальном этапе
4. Проведите контроль состояния и контроль эффективности лечения

Задача №73

Вызов бригады «Скорой помощи» к ребёнку 8 месяцев в связи с повышением температуры тела и резким изменением общего состояния. Болен первые сутки. Заболевание началось с катаральных явлений со стороны верхних дыхательных путей. Контакты с инфекционными больными отрицаются. Нарушений стула и мочеиспускания не было. Однократно получил 100 мг парацетамола в свече в связи с повышением температуры тела до 38,6°С. Ребенок из группы риска часто болеющих детей. Осмотр врача бригады «Скорой медицинской помощи»: общее состояние тяжелое, заторможен, на голос реагирует с задержкой. Кожные покровы бледные, влажные, чистые. «Мраморность» кожи в области конечностей. Гиперемия зева и задней стенки глотки. Дыхание через нос затруднено. При аускультации лёгких дыхание равномерно проводится с обеих сторон. ЧД 34 в 1 минуту. Изменений перкуторных границ относительной сердечной тупости нет. Тоны сердца приглушены, ослаблены. ЧСС 148 ударов в 1 минуту. АД 70/40 мм. рт. ст. Живот мягкий, безболезненный, размеры печени и селезёнки не увеличены. Мочеиспускание было около часа назад. Моча светлая. Менингеальные знаки отрицательные. Асимметрии рефлексов нет. Симптом Бабинского отрицательный. Парезов, параличей нет. Мышечный тонус резко снижен. Сухожильные рефлексы ослаблены. Температура тела 37,8° С. ЭКГ: синусовая тахикардия, расщепление зубца Р, высокий Т. Пульсоксиметрия – SpO₂ 94%.

Задания:

1. Сформулируйте и обоснуйте клинический диагноз.
2. Составьте план дополнительных методов исследования.
3. Окажите доврачебную помощь на догоспитальном этапе
4. Проведите контроль состояния и контроль эффективности лечения

Задача №74

Мальчик 3-х лет, предположительно за 60 минут до прибытия машины «Скорой помощи» принял неизвестное количество таблеток из домашней аптечки бабушки. Родители, обратив внимание на заторможенность и неадекватное поведение ребенка, вызвали «Скорую помощь». Бабушка ребенка страдает гипертонической болезнью, применяет для лечения нифедипин. В момент осмотра: общее состояние тяжелое, оценка по шкале Глазго 10 баллов. Периодически возникают судороги, с преобладанием клонического компонента. Зрачки сужены. Кожные покровы и склеры глаз гиперемированы, дыхание через нос затруднено. ЧД 40 в 1 минуту. Дыхание над легкими пуэрильное, небольшое количество хрипов проводного характера. Тоны сердца резко ослаблены, пульс 60 ударов в 1 минуту, слабого наполнения и напряжения. Артериальное давление 70/20 мм. рт. ст. Живот мягкий, безболезненный, печень выступает на 1 см из-под края реберной дуги по средне-ключичной линии. Не мочился.

Задания:

1. Сформулируйте и обоснуйте клинический диагноз.
2. Составьте план дополнительных методов исследования.
3. Окажите доврачебную помощь на догоспитальном этапе
4. Проведите контроль состояния и контроль эффективности лечения

Задача №75

Вызов бригады «Скорой помощи» к мальчику 4-х лет в связи с потерей сознания. Из анамнеза известно, что ребенок болен 5-й день. Заболевание началось с повышения температуры тела до 38,0°C, умеренных катаральных явлений со стороны носоглотки. Общее состояние постепенно ухудшалось: выросла лихорадка, отмечались головные боли, появились боли при глотании. Перед потерей сознания была рвота. Изменилась форма лица, в связи с появлением припухлости ниже правой ушной раковины. Старший брат мальчика около 2-х недель назад перенес острый паротит. При осмотре: общее состояние ребенка тяжелое. Дыхание учащено до 45 в 1 минуту, пульс 115 ударов в 1 минуту, АД 80/40 мм. рт. ст. Температура тела 39°C. Кожные покровы чистые, умеренная гиперемия задней стенки глотки. Припухлость тканей плотно-тестоватой консистенции за верхней правой ветвью нижней челюсти под ушной раковиной. При аускультации: дыхание над легкими жесткое, равномерно проводится по всей грудной клетке, хрипов нет. Перкуторные границы относительной сердечной тупости не изменены. Тоны сердца ритмичные, приглушены. Живот мягкий, печень и селезенка не увеличены. Мочеиспускание было около 2 часов назад, стул - около 6 часов назад. Ребенок лежит на спине, руки приведены к животу, ноги разогнуты. Сознание отсутствует. Конъюнктивальный и ротоглоточные рефлексы сохранены, на болевое раздражение реагирует в виде отдергивания конечности, произносит непонятные слова. Зрачки умеренно расширены, со слабой реакцией на свет. Ригидность затылочных мышц, симптом Кернига, верхний, средний и нижний симптомы Брудзинского положительные. Симптом Бабинского отрицательный. В момент осмотра отмечаются клонические судороги.

Задания:

1. Ваш диагноз?
2. Какие неотложные медицинские мероприятия необходимы ребенку?
3. Перечислите показания для медицинской эвакуации.
4. В какое медицинское учреждение необходимо госпитализировать ребенка?
5. Укажите условия медицинской транспортировки.
6. Показано ли использование глюкокортикоидов данному пациенту?

5.1.4. Типовые задания для промежуточной аттестации по профессиональному модулю – квалификационный экзамен

1. Ситуационные задачи

Задача № 1

Фельдшер скорой помощи приехав на вызов к пациенту К., 19 лет, обнаруживает его в бессознательном состоянии. При осмотре диагностируется глубокая кома, выраженная депрессия дыхания, зрачки расширены, артериальное давление не определяется, пульс на магистральных артериях нитевидный.

Задание:

1. Сформулируйте и обоснуйте клинический диагноз.
2. Составьте план дополнительных методов исследования.
3. Окажите доврачебную помощь на догоспитальном этапе
4. Проведите контроль состояния и контроль эффективности лечения

Задача № 2

Больной Б., 40 лет, обратился в ФАП с жалобами на давящие боли за грудиной длительностью до 15 минут, из анамнеза известно, что больному на протяжении 10 лет страдает ишемической болезнью сердца. Во время снятия электрокардиограммы на записи внезапно появились признаки нарушения ритма сердца - отсутствие QRS-комплексов, сопровождающиеся потерей сознания и отсутствием пульса на сонных артериях.

Задание:

1. Сформулируйте и обоснуйте клинический диагноз.
2. Составьте план дополнительных методов исследования.
3. Окажите доврачебную помощь на догоспитальном этапе
4. Проведите контроль состояния и контроль эффективности лечения

Задача № 3

Бригада «скорой медицинской помощи», прибывшая к месту происшествия, установила эпизод утопления. Пострадавший мужчина 40 лет вытаснен из ледяной воды 5-7 минут тому назад. При осмотре – пульс на сонных артериях не определяется, дыхание и сознание отсутствуют, зрачки широкие.

Задание:

1. Сформулируйте и обоснуйте клинический диагноз.
2. Составьте план дополнительных методов исследования.
3. Окажите доврачебную помощь на догоспитальном этапе
4. Проведите контроль состояния и контроль эффективности лечения

Задача № 4.

Пациент П., 65 лет, вызвал бригаду скорой медицинской помощи с жалобами на затрудненное дыхание. При осмотре, сидя на кровати, потерял сознание. Артериальное давление и тоны сердца не определяются, пульс на сонных артериях слабого наполнения, нитевидный.

Задание:

1. Сформулируйте и обоснуйте клинический диагноз.
2. Составьте план дополнительных методов исследования.
3. Окажите доврачебную помощь на догоспитальном этапе
4. Проведите контроль состояния и контроль эффективности лечения

Задача № 5

Родственниками больной А., 75 лет, была вызвана скорая помощь в связи с выделением при кашле розовой пенистой мокроты. По прибытии на место фельдшер обнаруживает больную А. без сознания, со слов родственников потеря сознания произошла около 3-5 минут назад.

При осмотре и обследовании: зрачки широкие на свет реагируют незначительным сужением, кожный покров бледный, артериальное давление не определяется, тоны сердца не выслушиваются.

Задание:

1. Сформулируйте и обоснуйте клинический диагноз.
2. Составьте план дополнительных методов исследования.
3. Окажите доврачебную помощь на догоспитальном этапе
4. Проведите контроль состояния и контроль эффективности лечения

Задача № 6.

На станцию скорой помощи поступил вызов – пациент В., 36 лет, упал с высоты седьмого этажа. Спустя 15 минут, по прибытию на место бригады скорой помощи, пациент обнаружен в бессознательном состоянии с множественными переломами верхних и нижних конечностей. При осмотре и обследовании: кожный покров бледный, самостоятельное дыхание отсутствует, стойкий мидриаз, отсутствие реакции зрачков на свет, артериальное давление, пульс и тоны сердца не определяются.

Задание:

1. Сформулируйте и обоснуйте клинический диагноз.
2. Составьте план дополнительных методов исследования.
3. Окажите доврачебную помощь на догоспитальном этапе
4. Проведите контроль состояния и контроль эффективности лечения

Задача № 7

На станцию скорой помощи поступил вызов – на загородной трассе произошло столкновение грузового и легкого автомобилей, у водителя грузового автомобиля травм не обнаруживается, водитель легкового автомобиля в бессознательном состоянии. По прибытию на место происшествия (спустя 45 минут, в связи с отдаленностью территории), фельдшером бригады скорой помощи водитель легкового автомобиля обнаружен в бессознательном состоянии. При осмотре и обследовании: кожные покровы бледные, холодные на ощупь, самостоятельное дыхание отсутствует, зрачки расширены на свет не реагируют, корнеальный рефлекс отсутствует, симптом Белоглазова положительный, пятна Лярше не выражены, артериальное давление, пульс и тоны сердца не определяются.

Задание:

1. Сформулируйте и обоснуйте клинический диагноз.
2. Составьте план дополнительных методов исследования.
3. Окажите доврачебную помощь на догоспитальном этапе
4. Проведите контроль состояния и контроль эффективности лечения

Задача № 8

На станцию скорой помощи поступил вызов – в жилом доме по улице Землегорода в квартире № 8 соседями обнаружен гражданин Ф., 64 года, в бессознательном состоянии. По прибытию на место бригады скорой помощи, фельдшером диагностировано – сознание и самостоятельное дыхание у гражданина Ф. отсутствуют, кожный покров бледный, цианотичный, на боковых поверхностях тела обнаруживаются сине-фиолетовые пятна, не исчезающие при надавливании, зрачки расширены на свет не реагируют, при боковом сдавливании глазных яблок форма зрачка из округлой становится овальной; артериальное давление и тоны сердца не определяются.

Задание:

1. Сформулируйте и обоснуйте клинический диагноз.
2. Составьте план дополнительных методов исследования.
3. Окажите доврачебную помощь на догоспитальном этапе
4. Проведите контроль состояния и контроль эффективности лечения

Задача № 9

На станцию скорой помощи поступил вызов – на складе предприятия ООО «ТрансХим» на гражданина О., 34 года, являющегося сотрудником предприятия, обрушился поддон с упаковками химических веществ. По прибытию на место бригады скорой помощи (спустя 20 минут), фельдшером обнаружен гражданин О. в бессознательном состоянии с множественными переломами костей черепа и конечностей, самостоятельное дыхание у пациента отсутствует, кожный покров бледно серого цвета, зрачки расширены на свет не реагируют, при боковом сдавливании глазных яблок форма зрачка из округлой становится овальной; артериальное давление и тоны сердца не определяются.

Задание:

1. Сформулируйте и обоснуйте клинический диагноз.
2. Составьте план дополнительных методов исследования.
3. Окажите доврачебную помощь на догоспитальном этапе
4. Проведите контроль состояния и контроль эффективности лечения

Задача № 10

Бригада «скорой медицинской помощи», прибывшая к месту происшествия, установила эпизод утопления. Пострадавший мужчина 30 лет вытащен из ледяной воды 25 минут тому назад. При осмотре – кожный покров бледный, синюшный, пульс на сонных артериях не определяется, дыхание и сознание отсутствуют, зрачки расширены на свет не реагируют, симптом Белоглазова положительный.

Задание:

1. Сформулируйте и обоснуйте клинический диагноз.
2. Составьте план дополнительных методов исследования.
3. Окажите доврачебную помощь на догоспитальном этапе
4. Проведите контроль состояния и контроль эффективности лечения

Задача № 11

Вызов бригады «Скорой помощи» к ребёнку 8 месяцев в связи с повышением температуры тела и резким изменением общего состояния. Болен первые сутки. Заболевание началось с катаральных явлений со стороны верхних дыхательных путей. Контакты с инфекционными больными отрицаются. Нарушений стула и мочеиспускания не было. Однократно получил 100 мг парацетамола в свече в связи с повышением температуры тела до 38,6°C. Ребенок из группы риска часто болеющих детей. Осмотр врача бригады «Скорой медицинской помощи»: общее состояние тяжелое, заторможен, на голос реагирует с задержкой. Кожные покровы бледные, влажные, чистые. «Мраморность» кожи в области конечностей. Гиперемия зева и задней стенки глотки. Дыхание через нос затруднено. При аускультации лёгких дыхание равномерно проводится с обеих сторон. ЧД 34 в 1 минуту. Изменений перкуторных границ относительной сердечной тупости нет. Тоны сердца приглушены, ослаблены. ЧСС 148 ударов в 1 минуту. АД 70/40 мм. рт. ст. Живот мягкий, безболезненный, размеры печени и селезёнки не увеличены. Мочеиспускание было около часа назад. Моча светлая. Менингеальные знаки отрицательные. Асимметрии рефлексов нет. Симптом Бабинского отрицательный. Парезов, параличей нет. Мышечный тонус резко снижен. Сухожильные рефлексы ослаблены. Температура тела 37,8°C. ЭКГ: синусовая тахикардия, расщепление зубца Р, высокий Т. Пульсоксиметрия – SpO₂ 94%.

Задания:

1. Сформулируйте и обоснуйте клинический диагноз.
2. Составьте план дополнительных методов исследования.
3. Окажите доврачебную помощь на догоспитальном этапе
4. Проведите контроль состояния и контроль эффективности лечения

Задача №12

Вызов бригады «Скорой помощи» к новорожденному ребенку. Родоразрешение – срочное, в домашних условиях, около 6 часов назад, в связи с отказом от госпитализации в родильный дом. Мать - медицинский работник. При рождении ребенка отмечался крик, частота сердцебиения 148 в 1 минуту. Отмечалось частое дыхание 70-74 в 1 минуту. В момент осмотра ребенок спит, частота дыхания 42 в 1 минуту, пульс 134 в 1 минуту, кожные покровы розовые. При пробуждении - крик, активные движения. При выслушивании в легких дыхание проводится равномерно по обеим сторонам грудной клетки, небольшое количество проводных хрипов. Перкуторный звук над легкими не изменен. Частота дыхания 50 в 1 минуту. Тоны сердца ритмичные, 140 в 1 минуту, шумы не выслушиваются. Живот мягкий, был однократно стул мекониального характера. Температура тела 36,8° С.

Задания:

1. Сформулируйте и обоснуйте клинический диагноз.
2. Составьте план дополнительных методов исследования.
3. Окажите доврачебную помощь на догоспитальном этапе
4. Проведите контроль состояния и контроль эффективности лечения

Задача №13

Фельдшер скорой помощи приехав на вызов к пациенту К., 19 лет, обнаруживает его в бессознательном состоянии. При осмотре диагностируется глубокая кома, выраженная депрессия дыхания, зрачки расширены, артериальное давление не определяется, пульс на магистральных артериях нитевидный.

Задание:

1. Сформулируйте и обоснуйте клинический диагноз.
2. Составьте план дополнительных методов исследования.
3. Окажите доврачебную помощь на догоспитальном этапе
4. Проведите контроль состояния и контроль эффективности лечения

Задача №14

Больной Б., 40 лет, обратился в ФАП с жалобами на давящие боли за грудиной длительностью до 15 минут, из анамнеза известно, что больной на протяжении 10 лет страдает ишемической болезнью сердца. Во время снятия электрокардиограммы на записи внезапно появились признаки нарушения ритма сердца - отсутствие QRS-комплексов, сопровождающиеся потерей сознания и отсутствием пульса на сонных артериях.

Задание:

1. Сформулируйте и обоснуйте клинический диагноз.
2. Составьте план дополнительных методов исследования.
3. Окажите доврачебную помощь на догоспитальном этапе
4. Проведите контроль состояния и контроль эффективности лечения

Задача №15

Бригада «скорой медицинской помощи», прибывшая к месту происшествия, установила эпизод утопления. Пострадавший мужчина 40 лет вытаскен из ледяной воды 5-7 минут тому назад. При осмотре – пульс на сонных артериях не определяется, дыхание и сознание отсутствуют, зрачки широкие.

Задание:

1. Сформулируйте и обоснуйте клинический диагноз.
2. Составьте план дополнительных методов исследования.
3. Окажите доврачебную помощь на догоспитальном этапе
4. Проведите контроль состояния и контроль эффективности лечения

Задача №16

Пациент П., 65 лет, вызвал бригаду скорой медицинской помощи с жалобами на затрудненное дыхание. При осмотре, сидя на кровати, потерял сознание. Артериальное давление и тоны сердца не определяются, пульс на сонных артериях слабого наполнения, нитевидный.

Задание:

1. Сформулируйте и обоснуйте клинический диагноз.
2. Составьте план дополнительных методов исследования.
3. Окажите доврачебную помощь на догоспитальном этапе
4. Проведите контроль состояния и контроль эффективности лечения

Задача № 17

Родственниками больной А., 75 лет, была вызвана скорая помощь в связи с выделением при кашле розовой пенистой мокроты. По прибытии на место фельдшер обнаруживает больную А. без сознания, со слов родственников потеря сознания произошла около 3-5 минут назад. При осмотре и обследовании: зрачки широкие на свет реагируют незначительным сужением, кожный покров бледный, артериальное давление не определяется, тоны сердца не выслушиваются.

Задание:

1. Сформулируйте и обоснуйте клинический диагноз.
2. Составьте план дополнительных методов исследования.
3. Окажите доврачебную помощь на догоспитальном этапе
4. Проведите контроль состояния и контроль эффективности лечения

Задача № 18

У пациента 53 лет, в анамнезе 2 мелкоочаговых инфаркта миокарда. Он вызвал фельдшера ФАП на дом, так как 20 минут назад у него без видимой причины появились перебои в работе сердца, сильное сердцебиение, одышка, слабость. Состояние средней тяжести. Губы слегка цианотичны. Число дыхания 22 в минуту, вдох затруднен. В легких дыхание везикулярное, хрипов нет. Сердечные тоны глухие, число сердечных сокращений 120 уд. в минуту. Пульс 70 в минуту, аритмичный, АД 120/80 мм рт. ст. Живот мягкий, безболезненный. Ваш предварительный диагноз.

1. Сформулируйте и обоснуйте клинический диагноз.
2. Составьте план дополнительных методов исследования.
3. Окажите доврачебную помощь на догоспитальном этапе
4. Проведите контроль состояния и контроль эффективности лечения

Задача № 19

Пациент, 49 лет, вызвал бригаду скорой помощи на дом. Жалуется на жгучие интенсивные боли за грудиной, иррадиирующие в левое плечо, страх смерти. Боли появились 30 минут назад, принимая нитроглицерин, облегчения не было. Боли за грудиной беспокоят более года, длятся обычно по 2-3 минуты, проходящие самостоятельно, или от приема нитроглицерина. Данные боли, появились после сильного психоэмоционального перенапряжения на работе.

При осмотре: В легких дыхание везикулярное, сердечные тоны слегка приглушены. Пульс 70 уд. в минуту, полный, ритмичный, АД 100/80 мм рт. ст. Живот мягкий, безболезненный, печень по краю реберной дуги, симптом поколачивания отрицательный с двух сторон. На ЭКГ подъем ST выше изолинии на 7мм.

1. Сформулируйте и обоснуйте клинический диагноз.
2. Составьте план дополнительных методов исследования.
3. Окажите доврачебную помощь на догоспитальном этапе
4. Проведите контроль состояния и контроль эффективности лечения

Задача № 20

Вызов фельдшерской бригады скорой медицинской помощи.

Пациент, 48 лет, жалуется на сильные сжимающие боли за грудиной с иррадиацией в левую руку, левую половину нижней челюсти, не купируется тремя таблетками нитроглицерина, общую слабость, страх смерти. В анамнезе: в течение 10 лет страдает ИБС, стабильной стенокардией. Ухудшение состояния связывает с перенапряжением на работе. При осмотре: состояние средней тяжести. Бледен. Акроцианоз. Кожа влажная, холодная. В легких дыхание везикулярное, хрипов нет. Сердечные тоны глухие, акцент II тона над аортой. Пульс 70 уд. в минуту, одинаковый на обеих руках, ритмичный, нитевидный. АД 85/65 мм рт. ст. Живот мягкий, безболезненный.

Задания:

1. Сформулируйте и обоснуйте клинический диагноз.
2. Составьте план дополнительных методов исследования.
3. Окажите доврачебную помощь на догоспитальном этапе
4. Проведите контроль состояния и контроль эффективности лечения

Задача №21

Вызов в палату. Пациент, 65 лет. Жалуется на одышку в покое, нехватку воздуха, кашель со светло-розовой пенистой мокротой, выраженную слабость. Находится в кардиологическом отделении с диагнозом трансмуральный инфаркт миокарда, нижней стенки левого желудочка, в течении 5 дней. Настоящее состояние появилось впервые, без видимой причины. При осмотре: состояние тяжелое. Выраженный акроцианоз, ортопноэ, число дыханий 36 в минуту. В легких дыхание везикулярное, в задненижних отделах масса влажных разнокалиберных хрипов. Сердечные тоны глухие, акцент II тона над аортой. Пульс 100 уд. в минуту, ритмичный, удовлетворительного наполнения, не напряжен. АД 130 и 80 мм рт. ст. Живот мягкий, печень по краю реберной дуги, симптом поколачивания отрицательный с двух сторон, Физиологические отправления в норме.

Задания:

1. Сформулируйте и обоснуйте клинический диагноз.
2. Составьте план дополнительных методов исследования.
3. Окажите доврачебную помощь на догоспитальном этапе
4. Проведите контроль состояния и контроль эффективности лечения

Задача №22

Мужчина 56 лет на улице почувствовал дурноту, боли в эпигастральной области. Дважды была рвота съеденной перед выходом на улицу пищей. Больного доставили в инфекционное отделение, предварительно промыли желудок. К концу этой процедуры боли переместились за грудину и влево от нее, появились эстрасистолы. На снятой ЭКГ - патологический зубец Q в отведениях III, aVF, там же – элевация ST выше изолинии, положительный T, в aVL, I – депрессия ST, высокий R.

Задания:

1. Сформулируйте и обоснуйте клинический диагноз.
2. Составьте план дополнительных методов исследования.
3. Окажите доврачебную помощь на догоспитальном этапе
4. Проведите контроль состояния и контроль эффективности лечения

Задача №23

Мужчина 48 лет, начальник цеха, после беседы с директором завода вышел из кабинета и потерял сознание. После кратковременного обморока пришел в сознание, осмотрен фельдшером: кожа и слизистые бледные, в легких дыхание везикулярное, хрипов нет, тоны сердца приглушены, ритм правильный, единичные эстрасистолы, АД 130 и 80 мм рт ст, живот мягкий, безболезненный, печень по краю реберной дуги. На ЭКГ в отведениях V₁, V₂, V₃-

патологический Q, подъем ST выше изолинии на 7 мм, отрицательный T, в отведениях V5, V6-депрессия ST ниже изолинии.

Задания:

1. Сформулируйте и обоснуйте клинический диагноз.
2. Составьте план дополнительных методов исследования.
3. Окажите доврачебную помощь на догоспитальном этапе
4. Проведите контроль состояния и контроль эффективности лечения

Задача №24

У женщины 20 лет внезапно появились удушье и сильная боль в левой половине грудной клетки. При осмотре фельдшером бригады скорой помощи: состояние средней тяжести, диффузный цианоз верхней половины туловища. Число дыхания 30 в минуту. При аускультации легких дыхание везикулярное, хрипов нет. Сердечные тоны звучные, тахикардия. Число сердечных сокращений 120 уд. в минуту, АД 90/60 мм рт. ст.

Из анамнеза: принимала комбинированные оральные контрацептивы, страдает варикозной болезнью нижних конечностей.

Задания:

1. Сформулируйте и обоснуйте клинический диагноз.
2. Составьте план дополнительных методов исследования.
3. Окажите доврачебную помощь на догоспитальном этапе
4. Проведите контроль состояния и контроль эффективности лечения

Задача №25

Вызов фельдшерской бригады скорой медицинской помощи.

Пациент, 65 лет. Жалуется на одышку в покое, нехватку воздуха, кашель со светлорозовой пенистой мокротой, выраженную слабость. В анамнезе: инфаркт миокарда два года назад. Настоящее состояние появилось впервые, без видимой причины. При осмотре: состояние тяжелое. Выраженный акроцианоз, ортопноэ, число дыхания 36 в минуту. В легких дыхание везикулярное, в задненижних отделах дыхание ослабленное, влажные хрипы. Сердечные тоны глухие, акцент II тона над аортой. Пульс 100 уд. в минуту, ритмичный, удовлетворительного наполнения, не напряжен. АД 150/80 мм рт. ст. Живот мягкий, печень на 2 см выступает из-под края реберной дуги. отеки до верхней трети голени.

Задания:

1. Сформулируйте и обоснуйте клинический диагноз.
2. Составьте план дополнительных методов исследования.
3. Окажите доврачебную помощь на догоспитальном этапе
4. Проведите контроль состояния и контроль эффективности лечения

Задача № 26

Вызов фельдшерской бригады скорой медицинской помощи

Пациент Е., 56 лет, на протяжении последних 5-ти лет трижды перенес крупноочаговый инфаркт миокарда, по поводу чего лечился в кардиологическом отделении. В настоящее время в течение года беспокоят одышка и сердцебиение при незначительных нагрузках (вставание с постели, при разговоре), перебои в работе сердца, тяжесть в правом подреберье, увеличение живота, постоянные отеки нижних конечностей, общая слабость.

Объективно: общее состояние средней тяжести. Лежит с высоким изголовьем. Акроцианоз. Тахипноэ до 30\мин. над всей поверхностью легких при перкуссии звук с коробочным оттенком, дыхание ослабленное везикулярное, в нижних отделах средне- и мелкопузырчатые влажные хрипы. Границы относительной тупости сердца значительно расширены влево, тоны глухие. Пульс аритмичен (мерцательная аритмия), удовлетворительного наполнения и напряжения, 102\мин. Частота сердечных сокращений 116\мин. дефицит пульса – 14, АД 140/76 мм рт. ст. Живот увеличен в объеме, имеет форму

«лягушачьего». В отлогих местах живота определяется тупость. Печень значительно увеличена и нижним краем доходит до пупочной линии, плотно-эластичной консистенции, безболезненная, с заостренным краем. Селезенка не увеличена. Массивные отеки конечностей, отечность в области крестца.

Задания:

1. Сформулируйте и обоснуйте клинический диагноз.
2. Составьте план дополнительных методов исследования.
3. Окажите доврачебную помощь на догоспитальном этапе
4. Проведите контроль состояния и контроль эффективности лечения

Задача №27

Пациентка Б., 53 лет, жалуется на боли давящего характера, которые возникли внезапно 2 дня назад, длились в течение 2 часов. Из анамнеза известно, что пациентку беспокоил дискомфорт в грудной клетке в течение последнего года, возникали при нагрузке (подъеме на 4 этаж), дискомфорт проходил после прекращения нагрузки. Ничем не лечилась, за медицинской помощью не обращалась. Также известно, что у данной пациентки эпизодически повышалось АД до 140 и 90 мм рт.ст., которое пациентка снижала приемом адельфана. Объективно: Кожные покровы физиологической влажности и окраски. В легких дыхание везикулярное, хрипов нет, тоны сердца приглушены, ритм правильный, ЧСС 99 в минуту. Язык чистый, влажный, Живот мягкий, безболезненный, печень по краю реберной дуги, безболезненная, симптом поколачивания отрицательный с двух сторон, мочеиспускание свободное, без резей. Стул регулярный, оформленный.

Задания:

1. Сформулируйте и обоснуйте клинический диагноз.
2. Составьте план дополнительных методов исследования.
3. Окажите доврачебную помощь на догоспитальном этапе
4. Проведите контроль состояния и контроль эффективности лечения

Задача №28

Пациент, 48 лет, жалуется на сильные сжимающие боли за грудиной с иррадиацией в левую руку, левую половину нижней челюсти, не купируется тремя таблетками нитроглицерина, общую слабость, страх смерти. В анамнезе: в течение 10 лет страдает ИБС, стабильной стенокардией. Ухудшение состояния связывает с перенапряжением на работе. При осмотре: состояние средней тяжести. Бледен. Акроцианоз. Кожа влажная, холодная. В легких дыхание везикулярное, хрипов нет. Сердечные тоны глухие. Пульс 110 уд. в минуту, одинаковый на обеих руках, ритмичный, нитевидный. АД 85/65 мм рт.ст. Живот мягкий, безболезненный.

Задания:

1. Сформулируйте и обоснуйте клинический диагноз.
2. Составьте план дополнительных методов исследования.
3. Окажите доврачебную помощь на догоспитальном этапе
4. Проведите контроль состояния и контроль эффективности лечения

Задача №29

Вызов в палату.

Пациент, 65 лет. Жалуется на одышку в покое, нехватку воздуха, кашель со светлорозовой пенистой мокротой, выраженную слабость. Находится в кардиологическом отделении с диагнозом трансмуральный инфаркт миокарда, нижней стенки левого желудочка, в течение 5 дней. Настоящее состояние появилось впервые, без видимой причины. При осмотре: состояние тяжелое. Выраженный акроцианоз, ортопноэ, число дыхания 36 в минуту. В легких дыхание везикулярное, в задненижних отделах масса влажных разнокалиберных хрипов.

Сердечные тоны глухие, акцент II тона над аортой. Пульс 100 уд. в минуту, ритмичный, удовлетворительного наполнения, не напряжен. АД 130 и 80 мм рт. ст. Живот мягкий, печень по краю реберной дуги, симптом поколачивания отрицательный с двух сторон, Физиологические отправления в норме.

Задания: 1. Сформулируйте и обоснуйте клинический диагноз.

2. Составьте план дополнительных методов исследования.
3. Окажите доврачебную помощь на догоспитальном этапе
4. Проведите контроль состояния и контроль эффективности лечения

Задача № 30

Вызов фельдшера на дом. Пациент В, 42 лет беспокоят давяще-сжимающие боли за грудиной, иррадиирующие в левое плечо. Данное состояние развилось 40 минут назад после плохих известий о здоровье матери. Также беспокоят «перебои» в области сердца, учащенное сердцебиение. Объективно: Акроцианоз. Кожные покровы физиологической влажности, бледные. В легких дыхание везикулярное, хрипов нет. ЧДД 18 в минуту. Тоны сердца приглушены, аритмичные, ЧСС 118 в минуту. АД 118 и 64 мм рт. ст. Язык влажный, чистый. Живот мягкий, безболезненный, печень по краю реберной дуги, симптом поколачивания отрицательный с двух сторон. Периферических отеков нет. Стул и мочеиспускание в норме.

Задания: 1. Сформулируйте и обоснуйте клинический диагноз.

2. Составьте план дополнительных методов исследования.
3. Окажите доврачебную помощь на догоспитальном этапе
4. Проведите контроль состояния и контроль эффективности лечения

Задача №31

У женщины 20 лет внезапно появилось удушье и сильная боль в левой половине грудной клетки. При осмотре фельдшером бригады скорой помощи: состояние средней тяжести, диффузный цианоз верхней половины туловища. Число дыхания 30 в минуту. При аускультации легких дыхание везикулярное, хрипов нет. Сердечные тоны звучные, тахикардия. Число сердечных сокращений 120 уд. в минуту, АД 90/60 мм рт. ст.

Из анамнеза: принимала комбинированные оральные контрацептивы, страдает варикозной болезнью нижних конечностей.

Задания:

1. Сформулируйте и обоснуйте клинический диагноз.
2. Составьте план дополнительных методов исследования.
3. Окажите доврачебную помощь на догоспитальном этапе
4. Проведите контроль состояния и контроль эффективности лечения

Задача №32

Пациентка Е, 65 лет жалуется на «перебои» в области сердца, головную боль, обморок. Данные жалобы появились два назад после психоэмоционального стресса. Объективно : пациентка сидит на кровати с четырьмя подушками за спиной, ноги опущены вниз. Акроцианоз. Кожа лица покрыта испариной. В легких дыхание жесткое в нижних отделах в подлопаточном пространстве крепитация с двух сторон. Тоны сердца глухие, аритмичные, ЧСС 60 в минуту. АД 182 и 98 мм рт. ст. Язык чистый, влажный, живот мягкий, безболезненный, печень по краю реберной дуги, симптом поколачивания отрицательный с двух сторон. Периферических отеков нет. Физиологические отправления в норме.

Задания: 1. Сформулируйте и обоснуйте клинический диагноз.

2. Составьте план дополнительных методов исследования.
3. Окажите доврачебную помощь на догоспитальном этапе
4. Проведите контроль состояния и контроль эффективности лечения

Задача № 33

Пациентка К., 78 лет, жалуется на рвоту желудочным содержимым, боли в нижнем отделе грудины и в эпигастрии. Данные жалобы возникли 2 часа назад. Из анамнеза известно, что она страдает гипотензией. Объективно: Акроцианоз. Кожные покровы физиологической влажности. В легких дыхание везикулярное, хрипов нет, ЧСС 88 в минуту, АД 94 и 62 мм рт ст. Язык чистый, влажный, живот мягкий, безболезненный, печень по краю реберной дуги, симптом поколачивания отрицательный с двух сторон. Физиологические отправления в норме.

Задания:

1. Сформулируйте и обоснуйте клинический диагноз.
2. Составьте план дополнительных методов исследования.
3. Окажите доврачебную помощь на догоспитальном этапе
4. Проведите контроль состояния и контроль эффективности лечения

Задача № 34

Пациент В., 70 лет, заметил, что при выходе на улицу в холодную погоду появляется боль в правом плече. Боль прекращалась, как только он входил в подъезд ближайшего дома или магазин. Обратился к врачу. После рентгенографии плечевого сустава были назначены физиопроцедуры по поводу «артроза». В течение 2 недель аналогичные боли учащались и усиливались. Жена пациента вспомнила, что у ее первого мужа при приступах стенокардии болело правое плечо, и предложила попробовать принять нитроглицерин. Боль прекратилась мгновенно. Пациент начал лечиться самостоятельно нитроглицерином пролонгированного действия. Однако сегодня, 6 часов назад появилась боль в правом плече, которая не купировалась приемом нитроглицерина. Вызвал бригаду СМП, была снята ЭКГ.

Задания:

1. Сформулируйте и обоснуйте клинический диагноз.
2. Составьте план дополнительных методов исследования.
3. Окажите доврачебную помощь на догоспитальном этапе
4. Проведите контроль состояния и контроль эффективности лечения

Задача №35

Пациент Д., 37 лет, жалуется на боли в груди и ощущение нехватки воздуха. Данные жалобы возникли 2 часа назад после вдыхания кокаина. Объективно кожные покровы физиологической влажности. Акроцианоз. В легких дыхание везикулярное, хрипов нет. Тоны сердца резко приглушены, ритм правильный ЧСС 85 в минуту. Абдоминальной патологии не выявлено.

Задания:

1. Сформулируйте и обоснуйте клинический диагноз.
2. Составьте план дополнительных методов исследования.
3. Окажите доврачебную помощь на догоспитальном этапе
4. Проведите контроль состояния и контроль эффективности лечения

Задача № 36 Пациентка Г, 45 лет, жалуется на резкое появление следующих симптомов: головная боль интенсивная в затылочной области, мушки перед глазами, резкое ухудшение самочувствия, покраснение лица, дрожь в руках. В анамнезе гипертоническая болезнь. Данное состояние возникло после стресса. Объективно: пациентка возбуждена, лицо гипиремировано, в легких дыхание везикулярное, хрипов нет, ЧД 18 в мин, тоны сердца ритмичные, АД 180 / 100 мм. ст. ст. Живот мягкий, безболезненный, печень по краю реберной дуги, симптом поколачивания отрицательный с двух сторон, отеков нет.

Задания:

1. Сформулируйте и обоснуйте клинический диагноз.
2. Составьте план дополнительных методов исследования.
3. Окажите доврачебную помощь на догоспитальном этапе
4. Проведите контроль состояния и контроль эффективности лечения.

Задача №37

Пациент А., 48 лет, направлен с профилактического осмотра в связи с АД 180 / 100 мм. рт. ст. Пациент работает водителем, при детальном опросе жалуется на тупые ноющие боли в затылочной области, отмечает в семейном анамнезе: отец умер от инфаркта миокарда в возрасте 45 лет. Курит по 2 пачке сигарет без фильтра, в день.

Объективно: состояние удовлетворительное. Периферические лимфоузлы не пальпируются. Повышенного питания, рост 168 см, вес 98 кг. Верхушечный толчок усилен, расширен в V м/р по среднеключичной линии. В легких дыхание везикулярное, хрипов нет, ЧД 18 в/мин, тоны сердца приглушены, ритм правильный ЧСС 88 в/мин, акцент II тона на аорте, АД 180 /100 мм. рт. ст. Язык чистый, влажный, живот мягкий, безболезненный, печень по краю реберной дуги, симптом поколачивания отрицательный с двух сторон. Отеков нет.

Задания:

1. Сформулируйте и обоснуйте клинический диагноз.
2. Составьте план дополнительных методов исследования.
3. Окажите доврачебную помощь на догоспитальном этапе
4. Проведите контроль состояния и контроль эффективности лечения

Задача № 38

Пациентка В, 23 лет, жалуется на появление головной боли, ближе к вечеру после стрессов. Из анамнеза известно, что ее мать страдает гипертонической болезнью. Объективно: нормального питания, рост 170 см, вес 65 кг. Нормостенического телосложения. Границы сердца в норме. В легких дыхание везикулярное, хрипов нет, ЧД 18 В мин, тоны сердца ясные ритмичные, ЧСС 88 в мин, АД 145/90 мм. рт. ст, на протяжении трех недель при трех кратном визите к врачу. Абдоминальной патологии не выявлено

Задания:

1. Сформулируйте и обоснуйте клинический диагноз.
2. Составьте план дополнительных методов исследования.
3. Окажите доврачебную помощь на догоспитальном этапе
4. Проведите контроль состояния и контроль эффективности лечения.

Задача №39

На прием обратился пациент 45 лет, с жалобами на тупые ноющие боли в области височных областей головы, повышение АД до 180/ 110 мм рт ст Из анамнеза известно, что страдает гипертонической болезнью в течение 15 лет, гипотензивные препараты принимает эпизодически, последние 2 месяца отмечает нарастание утомляемости, необъяснимой слабости. Известно, что мать пациента умерла от инсульта в 45 лет. Пациент курит, в течение 25 лет по 20 сигарет в день. Объективно: Повышенного питания, гиперстенического телосложения. В легких дыхание везикулярное, хрипов нет. Левая граница относительной сердечной тупости находится в V межребье, по среднеключичной линии, тоны сердца приглушены, ритм правильный, акцент II тона на аорте, ЧСС 82 в мин., АД 180/110 мм рт ст. Абдоминальной патологии не выявлено.

При обследовании обнаружено: холестерин 6,8 ммоль/л, креатинин 315 мкмоль/л, мочевины 8,9 ммоль/л. При ультразвуковом исследовании почек отмечено незначительное уменьшение их размеров., в остальном без патологии.

Задания:

1. Сформулируйте и обоснуйте клинический диагноз.
2. Составьте план дополнительных методов исследования.
3. Окажите доврачебную помощь на догоспитальном этапе
4. Проведите контроль состояния и контроль эффективности лечения.

Задача № 40

Вызов в палату. Пациент 48 лет, в положении полусидя, клочущее дыхание, изо рта пенная розовая мокрота, в легких ослабленное дыхание с двух сторон выслушиваются масса среднепузырчатых хрипов в нижних отделах легких и между лопаток, ЧДД 25 в минуту, ЧСС 110 в минуту, АД 210 и 100 мм рт ст. Живот мягкий, безболезненный, печень по краю реберной дуги, симптом поколачивания отрицательный с двух сторон.

Задания:

1. Сформулируйте и обоснуйте клинический диагноз.
2. Составьте план дополнительных методов исследования.
3. Окажите доврачебную помощь на догоспитальном этапе
4. Проведите контроль состояния и контроль эффективности лечения.

Задача № 41

Фельдшера вызвали на дом к больному 40 лет, который жалуется на сильные боли в области сердца, давящего характера, иррадирующие в левую руку, под левую лопатку, чувство жжения за грудиной. Приступ возник 2 часа назад, прием нитроглицерина эффекта не дал. Заболевание связывает со стрессовой ситуацией на работе. При объективном обследовании: Общее состояние средней тяжести. Сознание ясное, температура 36,80С. Больной мечется, беспокоен. Кожные покровы и видимые слизистые оболочки бледные. Дыхание везикулярное, ЧДД – 20 в 1 мин. Тоны сердца приглушены, ритмичные, ЧСС – 92 в 1 мин, АД – 110/70 мм рт ст. Абдоминальной патологии не выявлено.

Задание.

1. Сформулируйте и обоснуйте клинический диагноз.
2. Составьте план дополнительных методов исследования.
3. Окажите доврачебную помощь на догоспитальном этапе
4. Проведите контроль состояния и контроль эффективности лечения.

Задача № 42

Фельдшер на вызове у пациентки 42 года. Предъявляет жалобы на приступы удушья с преимущественным затруднением выдоха, общую слабость, недомогание. После приступа отходит небольшое количество вязкой мокроты. Из анамнеза известно: больна в течение 3-х лет. Жалобы чаще возникают ежегодно в июне. Имеет двоих детей 7 и 13 лет у которых тоже бывают приступы удушья, у матери и бабушки также отмечались приступы удушья. У больной имеется аллергия на клубнику, пенициллин. При объективном обследовании: Общее состояние средней тяжести, больная сидит опираясь руками о край стула. Кожа чистая с цианотичным оттенком. Грудная клетка бочкообразной формы, участие вспомогательной мускулатуры в акте дыхания, втяжение межреберий, набухание шейных вен, дыхание шумное частота 26 в 1 минуту, при перкуссии с обеих сторон коробочный звук, нижняя граница легких по средней подмышечной линии на уровне 9-го ребра, экскурсия легких по этой линии 2 см. На фоне ослабленного дыхания выслушиваются сухие свистящиеся хрипы, тоны сердца ритмичные, ясные 92 в 1 мин. АД – 110/70 мм рт ст. Абдоминальной патологии не выявлено

Задания:

1. Сформулируйте и обоснуйте клинический диагноз.
2. Составьте план дополнительных методов исследования.
3. Окажите доврачебную помощь на догоспитальном этапе
4. Проведите контроль состояния и контроль эффективности лечения

Задача №43

Вызов к больному 50 лет, предъявляет жалобы на головную боль, высокую температуру, резкую колющую боль в правой половине грудной клетки, усиливающуюся при кашле, одышку, кашель с мокротой ржавого цвета. Заболевание началось после переохлаждения, больна 3-й день. При объективном обследовании: Температура 39,40 С. Общее состояние тяжелое, лицо гиперемировано, на губах герпетические высыпания, частота дыхательных

движений 28 в 1 мин. При осмотре правая половина грудной клетки отстает от дыхания, при перкуссии справа над нижней долей определяется притупление звука, при аускультации справа над нижней долей дыхание ослабленное, определяется крепитация, тоны сердца приглушены, пульс 110 в 1 мин, АД- 110/70 мм рт ст. Абдоминальной патологии не выявлено.

Задание.

Сформулируйте и обоснуйте клинический диагноз.

2. Составьте план дополнительных методов исследования.
3. Окажите доврачебную помощь на догоспитальном этапе
4. Проведите контроль состояния и контроль эффективности лечения

Задача № 44

Больной 36 лет обратился к фельдшеру с жалобами на острую боль в животе, возникающую через 30 мин после приема пищи, рвоту на высоте болей, приносящую облегчение, иногда больной сам вызывает рвоту для уменьшения болей. Аппетит сохранен, но больной ограничивает прием пищи из-за появления болей. Болеет несколько лет. Ухудшение состояния отмечает весной и осенью, провоцируется эмоциональными перегрузками. Курит в течение 20 лет по пачке в день. При объективном обследовании: Общее состояние удовлетворительное. Кожные покровы и видимые слизистые бледные. подкожно-жировая клетчатка развита недостаточно. Со стороны легких и сердечно-сосудистой системы патологии нет. Язык обложен белым налетом. При пальпации живота отмечается болезненность в эпигастральной области. Печень и селезенка не пальпируются.

Задание.

1. Сформулируйте и обоснуйте клинический диагноз.
2. Составьте план дополнительных методов исследования.
3. Окажите доврачебную помощь на догоспитальном этапе
4. Проведите контроль состояния и контроль эффективности лечения

Задача №45

Больная 38 лет обратилась к фельдшеру на тупые ноющие боли в правом подреберье, которые обычно возникают через 1-3 часа после приема обильной, жирной пищи, ощущение горечи во рту, отрыжку воздухом, тошноту, вздутие живота, неустойчивый стул, больна несколько лет, температура 37,20 С. При объективном обследовании: Общее состояние удовлетворительное. Кожные покровы чистые, розового цвета, подкожно-жировая клетчатка развита. Язык обложен желтоватым налетом. Живот мягкий, умеренно болезнен при пальпации в правом подреберье. Печень и селезенка не пальпируются.

Задание.

1. Сформулируйте и обоснуйте клинический диагноз.
2. Составьте план дополнительных методов исследования.
3. Окажите доврачебную помощь на догоспитальном этапе
4. Проведите контроль состояния и контроль эффективности лечения.

Задача №46

Молодая девушка 18 лет, в душном помещении почувствовала головокружение, потемнение в глазах, побледнела, после чего потеряла сознание. Объективно: сознание отсутствует, кожные покровы бледные, покрыты холодным потом. В легких дыхание везикулярное, хрипов нет, тоны сердца ясные, ритм правильный, ЧСС 62 в мин, АД 90 и 60 мм рт. ст. Живот мягкий, безболезненный, печень по краю реберной дуги, отеков нет. Через несколько минут пациентка пришла в сознание, сохранялось чувство разбитости, вялость.

Задания:

1. Сформулируйте и обоснуйте клинический диагноз.
2. Составьте план дополнительных методов исследования.

3. Окажите доврачебную помощь на догоспитальном этапе
4. Проведите контроль состояния и контроль эффективности лечения

Задача №47

Пациентка 85 лет доставлена в приемное отделение ЦРБ, со слов пациентки в течение 1 мес не было стула, после постановки очистительной клизмы и опорожнения кишечника, пациентка потеряла сознание, побледнела. Через несколько минут пришла в себя. Объективно: состояние удовлетворительное. Кожные покровы обычной окраски и влажности. В легких дыхание везикулярное, хрипов нет, тоны сердца приглушены, ритм правильный, ЧСС 88 в мин, АД 130 и 80 мм рт ст Живот мягкий, безболезненный, печень по краю реберной дуги, симптом поколачивания отрицательный с двух сторон. Отеков нет. ЭКГ: ритм синусовый, ЭОС расположена нормально, ЧСС 88 в мин.

Задания:

1. Сформулируйте и обоснуйте клинический диагноз.
2. Составьте план дополнительных методов исследования.
3. Окажите доврачебную помощь на догоспитальном этапе
4. Проведите контроль состояния и контроль эффективности лечения

Задача №48

К вам, за медицинской помощью, обратился мужчина 32 лет, с жалобами на сильный кожный зуд, появление волдырей по всему телу. Заболевание связывает с употреблением рыбы. Болен 2-й день.

Объективно: температура 37,1⁰С. Состояние удовлетворительное. Кожа гиперемированная, по всей поверхности тела определяется волдырная сыпь разного размера, возвышающаяся над поверхностью кожи. Дыхание везикулярное. Тоны сердца ритмичные, ЧСС 72 в мин. АД 120/80 мм рт.ст. Абдоминальной патологии не выявлено.

Задания:

1. Сформулируйте и обоснуйте клинический диагноз.
2. Составьте план дополнительных методов исследования.
3. Окажите доврачебную помощь на догоспитальном этапе
4. Проведите контроль состояния и контроль эффективности лечения

Задача №49

Вызов в палату пациент В., 72 лет, жалобы на кашель без выделения мокроты, резкое затруднение дыхания с хрипами свистящего характера, приступ удушья. Со слов пациента страдает БА последние 6 лет бронхиальной астмой. Постоянно использует беротек, атровент ингаляционно. В последнее время в течение недели участились приступы удушья. при объективном обследовании: состояние тяжелое, сознание ясное, положение вынужденное, сидя в постели. Кожные покровы, гиперемированные с цианотичным оттенком, шейные вены набухшие, участие вспомогательной мускулатуры в акте дыхания, межреберные промежутки втянуты. Выраженная одышка экспираторного характера. ЧДД 24 в минуту, при аускультации легких дыхание жесткое дыхание, сухие свистящие хрипы над всей поверхностью легких. Тоны сердца приглушены, ритм правильный, ЧСС 100 в минуту. АД 132 и 82 мм рт. ст. Живот мягкий безболезненный, печень не увеличена, симптом поколачивания отрицательный с обеих сторон.

Задания:

1. Сформулируйте и обоснуйте клинический диагноз.
2. Составьте план дополнительных методов исследования.
3. Окажите доврачебную помощь на догоспитальном этапе
4. Проведите контроль состояния и контроль эффективности лечения

Задача №50

Вызов на дом к мужчине 60 лет, находящемуся без сознания. Со слов жены за несколько часов до потери сознания жаловался на сильную головную боль, головокружение, тошноту, рвоту. Накануне было застолье с употреблением алкоголя. В анамнезе – гипертоническая болезнь, систематически не лечился.

Объективно: неконтактен, речь отсутствует. Гиперемия лица, зрачки расширены с обеих сторон, равны, реакция на свет отсутствует, психомоторное возбуждение. АД 280/120 мм рт. ст., пульс 120 ударов в минуту, дыхание шумное, глубокое с периодами апноэ до 5-10 сек.

Задания:

1. Сформулируйте и обоснуйте клинический диагноз.
2. Составьте план дополнительных методов исследования.
3. Окажите доврачебную помощь на догоспитальном этапе
4. Проведите контроль состояния и контроль эффективности лечения

Задача №51

Мужчина 60 лет, жалобы на нарушение речи (по типу «каши во рту»), общую слабость, головокружение, головную боль (умеренно выраженную), онемение в правых конечностях и правой половине лица. Болеет второй день. Сначала онемели правые конечности, сегодня с утра появились нарушения речи.

Объективно: АД 120/70 мм рт. ст., пульс 68 ударов в минуту, температура 36,6 град. С. Опущен угол рта справа, опущено правое веко. Снижена чувствительность в правых конечностях. Сила мышц рук и ног чуть снижена справа. Походка нарушена: слегка подволакивает правую ногу. Речь нарушена: нечетко выговаривает слова, «проглатывает» окончания фраз. Понимание речи сохранено.

Задания:

1. Сформулируйте и обоснуйте клинический диагноз.
2. Составьте план дополнительных методов исследования.
3. Окажите доврачебную помощь на догоспитальном этапе
4. Проведите контроль состояния и контроль эффективности лечения

Задача №52

Вызов фельдшера скорой помощи на дом к женщине 44 года. Сидит опустив ноги на пол, речь затруднена, лицо бледное, покрытое крупными пятнами пота, напряженное из-за страха смерти. Цианоз губ, носа, kloкочущее дыхание, кашель с выделением обильной, пенистой розовой мокроты. Над всей поверхностью легких мелкопузырчатые хрипы. Аускультация сердца затруднена, пульс-120 в 1 мин, аритмичный. В анамнезе порок сердца.

Задания:

1. Сформулируйте и обоснуйте клинический диагноз.
2. Составьте план дополнительных методов исследования.
3. Окажите доврачебную помощь на догоспитальном этапе
4. Проведите контроль состояния и контроль эффективности лечения

Задача №53

Пациенту 35 лет было назначено инъекционное лечение пенициллином на ФАПЕ по поводу обострения хронического бронхита. Ранее пациент неоднократно получал плановую инъекционную терапию пенициллином в связи с наличием у него хроническо рез несколько минут после в/м введения пенициллина пациент стал жаловаться на общую слабость, чувство жара в области лица, головную боль, нарушение зрения, тяжести за грудиной. Состояние тяжелое, бледность кожи с участками локального цианоза, обильное

потоотделение, глухие тоны сердца, нитевидный пульс 120 в 1 мин, частота дыхания 28 в 1 мин, одышка экспираторного характера.

Задания:

1. Сформулируйте и обоснуйте клинический диагноз.
2. Составьте план дополнительных методов исследования.
3. Окажите доврачебную помощь на догоспитальном этапе
4. Проведите контроль состояния и контроль эффективности лечения

Задача №54

На вызове у больного 32 года жалуется на сильный кожный зуд, появление волдырей по всему телу заболевание связывает с употреблением рыбы. Болен 2 –й день. Объективно: Температура 37,10С, состояние удовлетворительное, кожа гиперемированная, по всей поверхности тела определяется волдырная сыпь разного размера, возвышающаяся над поверхностью кожи. Дыхание везикулярное, тоны сердца ритмичные, ЧСС 72 в 1 мин, АД 120/80. Абдоминальной патологии не выявлено.

Задания:

1. Сформулируйте и обоснуйте клинический диагноз.
2. Составьте план дополнительных методов исследования.
3. Окажите доврачебную помощь на догоспитальном этапе
4. Проведите контроль состояния и контроль эффективности лечения

Задача №55

К фельдшеру обратился больной, В. 16 лет, с жалобами на частые носовые кровотечения, долго не останавливающиеся кровотечения при небольших порезах кожи, быстрое возникновение «синяков» даже при небольших порезах кожи, быстрое возникновение «синяков» даже при небольших ушибах. Подобные жалобы есть и у родного брата. При расследовании выяснилось, что дед по материнской линии умер от кровотечения после удаления зуба. Объективно: Температура 36,80С. Общее состояние удовлетворительное. Кожа и слизистые оболочки бледные. Видны подкожные кровоизлияния, в носовых ходах – темно-коричневые корочки. Дыхание везикулярное, ЧДД 20 в 1 мин. Тоны сердца ритмичные, ЧСС 88 в 1 мин, АД 110/70. Абдоминальной патологии не выявлено.

Задания:

1. Сформулируйте и обоснуйте клинический диагноз.
2. Составьте план дополнительных методов исследования.
3. Окажите доврачебную помощь на догоспитальном этапе
4. Проведите контроль состояния и контроль эффективности лечения

Задача №56

К больному С., 25 лет, была вызвана скорая помощь на 2-й день болезни. Заболел остро, температура тела поднялась до 400С, сильная головная боль, слабость, тошнота, однократная рвота. На следующий день состояние ухудшилось, на коже заметил обильную сыпь. При осмотре: в сознании, но адинамичен, вял, бледный. На коже, в основном нижних конечностях, обильная звездчатая гемморагическая сыпь, единичные элементы располагаются на лице, туловище, местами сливаются, имеются некрозы. Одышка – ЧДД-36 в 1 мин. Тоны сердца глухие, пульс нитевидный, 104 уд/в мин, АД 60/0 мм рт ст. Язык сухой, обложен, живот мягкий, безболезненный, печень, селезенка не пальпируются, не лечился. Менингеальных симптомов нет.

Задания:

1. Сформулируйте и обоснуйте клинический диагноз.
2. Составьте план дополнительных методов исследования.
3. Окажите доврачебную помощь на догоспитальном этапе

4. Проведите контроль состояния и контроль эффективности лечения

Задача №57

Больной С., 30 лет обратился с жалобами на урчание в животе, жидкий водянистый стул и обильную рвоту водянистым содержимым, слабость, головокружение. Заболел ночью. Объективно: Состояние тяжелое, общая синюшность кожи, сухость слизистых оболочек, глазные яблоки запавшие, черты лица заострены, тургор кожи резко снижен, «рука прачки», кожная складка расправляется медленно. Конечности холодные, температура тела 35,80С, пульс нитевидный, 130 в 1 мин, АД-60/30 мм рт ст. Живот при пальпации безболезненный. Менингеальных знаков нет, больной в сознании. Осмотр стула: жидкий, водянистый в виде «рисового отвара», не мочится. Из эпидемиологического анализа – больной вернулся из Астрахани.

Задания:

1. Сформулируйте и обоснуйте клинический диагноз.
2. Составьте план дополнительных методов исследования.
3. Окажите доврачебную помощь на догоспитальном этапе
4. Проведите контроль состояния и контроль эффективности лечения

Задача №58.

У больного 38 лет на 18 день болезни среднетяжелого течения внезапно появилась резкая слабость, бледность кожи и слизистых оболочек, температура критически снизилась с 39,30С до 35,90С, холодный пот, пульс участился с 96 до 130 ударов в мин. Общее состояние резко ухудшилось. В начале заболевания отмечалась головная боль, отсутствие аппетита, был обложен язык с отпечатками зубов по боковым поверхностям, с 7 дня на коже отмечалась скудная сыпь розеолезного характера.

Задания:

1. Сформулируйте и обоснуйте клинический диагноз.
2. Составьте план дополнительных методов исследования.
3. Окажите доврачебную помощь на догоспитальном этапе
4. Проведите контроль состояния и контроль эффективности лечения

Задача №59

Фельдшер ФАП осматривает поступившего больного. При разрушении металлического диска пилы при резке металлических изделий рабочий получил осколочное ранение грудной клетки. Состояние тяжелое. Жалуется на чувство нехватки воздуха, удушье нарастает с каждым вдохом. Лицо синюшного цвета. На грудной стенке справа между срединно – ключичной и передне- подмышечными линиями в проекции пятого ребра имеется рана 3х4см, из которой раздаются фыркающие звуки на вдохе и выдохе, “ рана дышит”. При пальпации вблизи раны-ощущение, напоминающее “ хруст снега”.

Задания:

1. Сформулируйте и обоснуйте клинический диагноз.
2. Составьте план дополнительных методов исследования.
3. Окажите доврачебную помощь на догоспитальном этапе
4. Проведите контроль состояния и контроль эффективности лечения

Задача №60

Повар заводской столовой поскользнулся, опрокинул кастрюлю с кипятком на ноги. Тут же вызвали фельдшера здравпункта. Общее состояние пострадавшего удовлетворительное, АД 120/80 мм рт. ст., пульс 90 уд. в 1 мин. Больной жалуется на жгучие боли в обеих ногах. Пострадавший был в шортах, без носков, на ногах шлепанцы с узкой перекладиной сверху. При осмотре: в области передних поверхностей обеих голеней обширные пузыри с прозрачным содержимым, такие же пузыри на тыльной стороне стоп. между пузырями небольшие участки гиперемии кожи.

Внимательно прочитайте текст предложенного Ситуационной задачи и дайте ответы на следующие вопросы:

Задания:

1. Сформулируйте и обоснуйте клинический диагноз.
2. Составьте план дополнительных методов исследования.
3. Окажите доврачебную помощь на догоспитальном этапе
4. Проведите контроль состояния и контроль эффективности лечения

Задача № 61

В пищеблоке детского оздоровительного лагеря, в котором Вы работаете фельдшером, на Ваших глазах повар перевернул на себя термос с только что приготовленной кашей.

Кричит от боли, беспокоен, возбужден, просит о помощи, на брюках от уровня коленных суставов до голеностопных и на коже стоп, кистей рук и левого предплечья прилипшая жидкая каша, на свободных участках кожа гиперемирована, отечна, отслоена в виде пузырей с прозрачной жидкостью.

Внимательно прочитайте текст предложенного Ситуационной задачи и дайте ответы на следующие вопросы:

Задания:

1. Сформулируйте и обоснуйте клинический диагноз.
2. Составьте план дополнительных методов исследования.
3. Окажите доврачебную помощь на догоспитальном этапе
4. Проведите контроль состояния и контроль эффективности лечения

Задача №62

Фельдшер ФАП вызван на дом к пациентке 32 лет, срок беременности 30 недель.

Жалобы на схваткообразные боли внизу живота и пояснице.

Анамнез: данная беременность третья., в 18 нед. получала лечение по поводу бак. вагиноза., в 26 нед. перенесла ОРВИ. Первая беременность закончилась пять лет назад срочными родами, вторая беременность - два года назад мед. аборт. Состоит на учете по поводу беременности с 10 недель. Боли появились после физического напряжения (подъем тяжести).

Объективно: состояние удовлетворительное, кожа и слизистые чистые, АД 122 и 82 и 116 и 76 мм рт. ст., пульс 88уд. в мин., окружность живота 80 см., высота стояния дна матки 30 см., положение плода продольное, предлежит головка, которая располагается над входом в малый таз, подвижная. При аускультации выслушивается ясное сердцебиение плода, с частотой 130 ударов в мин. При пальпации матка в тонусе, продолжительность схваток по 25 сек. через 10мин. Во время объективного исследования из половых путей начали подтекать светлые околоплодные воды в умеренном количестве.

Задания:

1. Сформулируйте предварительный диагноз; Назовите возможные осложнения;
2. Какие дополнительные методы исследования необходимы для уточнения диагноза;
3. Определите тактику ведения пациентки;
4. Особенности ведения преждевременных родов;

Задача №63 Фельдшер скорой помощи приехал на вызов к пациентке 34 лет, срок беременности 36 недель.

Жалобы на схваткообразные боли в низу живота, слабость, головокружение, незначительные кровянистые выделения из половых путей.

Анамнез: беременность вторая, первая закончилась родами два года назад. Данная беременность протекала без осложнений. В течение двух последних недель появились отеки, белок в моче, повысилось АД до 140/85 мм. рт. ст., 150\90 при исходном 110\70 мм рт. ст. Лечение не проводилось.

Объективно: кожа и слизистые бледные, АД 140\85,150\90мм, рт. ст., пульс 96 уд./мин..
Окружность живота 90 см, высота дна матки 35 см. Матка асимметричной формы, плотная, болезненная, части плода определить не удается из-за гипертонуса матки. Сердцебиение не прослушивается. Из влагалища выделяется темная кровь со сгустками.

Задания

1. Сформулируйте и обоснуйте клинический диагноз; Проведите дифференциальный диагноз. Назовите возможные осложнения;
2. Какие дополнительные методы исследования необходимы для уточнения диагноза;
3. Определите тактику ведения пациентки, неотложная помощь.
4. Клинические признаки отделения плаценты.

Задача №64

В антенатальном периоде: во 2-ой половине беременности у матери отмечались гипертензия, анемия легкой степени, обострение хронического бронхита. В интранатальном периоде: тугое обвитие пуповиной вокруг шеи плода. В постнатальном периоде: на 1-й минуте жизни новорожденного кожные покровы цианотичные; ЧСС более 100 в минуту, тоны сердца глухие, ритмичные; дыхательные движения редкие, нерегулярные; мышечный тонус снижен; реакция на раздражение носового катетера снижена.

ОАК: НЬ-116 г/л, Э-3,8×10¹²/л, ц.п. – 0,97, Л-8,2×10⁹/л, тромб- 230×10⁹/л, п/я-3%, с-56%, э-1%, л-33%, м-7%, СОЭ-2 мм/час.

ОАМ: удельный вес - 1012, белок - 0,01%, лейкоциты – 2-3 в п/з, эритроциты – 0-1 в п/з.

Задания:

1. Сформулируйте и обоснуйте клинический диагноз.
2. Составьте план дополнительных методов исследования.
3. Окажите доврачебную помощь на догоспитальном этапе
4. Проведите контроль состояния и контроль эффективности лечения

Задача №65

Родился ребенок в состоянии асфиксии. Ребенку провели санацию верхних дыхательных путей, обсушили, поместили под источник лучистого тепла, провели тактильную стимуляцию. У ребенка отмечаются общий цианоз кожи и слизистых, спонтанное дыхание, пульс - 100 в минуту.

Задания:

1. Сформулируйте и обоснуйте клинический диагноз.
2. Составьте план дополнительных методов исследования.
3. Окажите доврачебную помощь на догоспитальном этапе
4. Проведите контроль состояния и контроль эффективности лечения

Задача №66

Ребенок от 4 беременности, 1 родов в 40 недель. Первые 3 беременности закончились медабортами. Матери 35 лет, страдает гипертонической болезнью. Беременность протекала с гестозом 1 и 2 половины, роды затяжные, проводилась родостимуляция. Околоплодные воды зеленые в виде горохового супа. Масса ребенка после рождения 3000 г, длина тела 50 см, генерализованный цианоз, полностью отсутствует двигательная активность и рефлекторная возбудимость, пульс нитевидный 60 в мин., дыхание отсутствует.

1. Оцените состояние по шкале Апгар.
2. Поставьте диагноз.
3. Меры реанимации.

Задача № 67

Вызов бригады «Скорой помощи» к ребенку в возрасте 28 дней в связи с отсутствием дыхания. Прибытие на место в течение 15 минут. Со слов родителей, ребенок несколько раз переставал

дышать в течение последнего часа. Родился недоношенным с массой тела 1500 г, но по настоянию родителей был выписан из отделения с массой тела 1800 г. При осмотре: дыхание 40 в 1 минуту, ЧСС 132 в 1 минуту. Кожные покровы чистые, бледные. Подкожно-жировая клетчатка не выражена. Катаральных явлений нет. Носовое дыхание сохранено. Дыхание в легких пуэрильное, небольшое количество проводных хрипов. Тоны сердца звучные, ритмичные. Живот мягкий. Нарушений стула нет, моча светлая. Изменений неврологического статуса нет. Во время осмотра ребенок посинел. Дыхание не определяется. Пульс не пальпируется. Сердцебиения не выслушиваются

Задания: 1. Ваш диагноз?. 2. Перечислите неотложные медицинские мероприятия. 3. Укажите показания для медицинской эвакуации. 4. В какое медицинское учреждение необходимо госпитализировать ребенка? 5. Опишите условия медицинской транспортировки. 6. Почему произошла остановка дыхания у новорожденного недоношенного ребенка

Задача №68

В канун Рождества отец остался один с младенцем. Ребенок никак не хотел засыпать и долго плакал. Потеряв терпение и не зная, как унять сына, отец положил ребенка в кроватку и стал укачивать ребенка, а затем взял его обеими руками и начал трясти. Крик прекратился, отец положил малыша обратно в кровать и ушел из комнаты. Чуть позже, насторожившись, что давно не слышно плача, отец вернулся в комнату. Ребенок не шевелился. Попытка привести ребёнка в чувство, но безуспешно. В результате отец позвал на помощь соседа, который работал врачом. Вызвана бригада «Скорой помощи».

Задания: 1. Что произошло с ребенком? 2. Действия врача до приезда «Скорой помощи»? С какой частотой необходимо производить вдувания и надавливания на грудную клетку при проведении непрямого массажа сердца, если реанимационные мероприятия осуществляются двумя реаниматорами

Задача №69

Вызов бригады «Скорой помощи» к мальчику в возрасте 8 месяцев. Жалобы на беспокойство ребенка, учащенное дыхание, повышение температуры тела до 39,1°C, слизистое отделяемое из носа. Болен 2-ой день. Во время осмотра отмечается выраженное беспокойство, неинтенсивные судорожные подергивания мышц конечностей. Большой родничок выбухает. Кожные покровы свободны от сыпи. Конечности «холодные». Симптом «белого пятна» 3 секунды. Частота дыхания 40 в 1 минуту. Пульс 148 в 1 минуту, слабого наполнения. Перкуторный звук над лёгкими не изменен, при аускультации - небольшое количество проводных хрипов. Перкуторные границы сердца не изменены. Тоны сердца приглушены, ритмичные. Выявляется умеренная ригидность затылочных мышц. Верхний симптом Брудзинского слабоположительный. Симптом Бабинского отрицательный. Последние 6 часов снизилась частота мочеиспускания.

Задания:

1. Ваш диагноз?
2. Какие неотложные медицинские мероприятия необходимы ребенку?
3. Перечислите показания для медицинской эвакуации.
4. В какое медицинское учреждение необходимо госпитализировать ребенка?
5. Укажите условия медицинской транспортировки

Задача №70

Актив врача-педиатра, в связи с отказом от госпитализации, к подростку 14 лет. Жалобы на боли за грудиной, в животе, головную боль. Мальчик возбужден, ориентация в окружающем нарушена, зрачки расширены. Кожные покровы бледные, отмечается гипергидроз, слизистые сухие. Дыхание учащено до 44 в 1 минуту, проводится равномерно, хрипы не выслушиваются. Границы сердца не изменены. Тоны сердца ритмичные, резко учащены, пульс более 180 в 1 минуту. Артериальное давление 170/100 мм рт. ст.. Живот мягкий, безболезненный,

увеличения печени и селезенки нет. Непроизвольное мочеиспускание. Температура тела 39,0 о С. Был на дискотеке. Говорит, что друзья дали ему «попробовать» «таблетки со слонем». Неврологический статус: Зрачки широкие, зрачковый рефлекс на освещение живой. В контакт вступает после повторных обращений. Ригидность затылочных мышц отсутствует, рефлекс Брудзинского, Кернига отрицательные, симптом Бабинского отрицательный, рефлекс симметричный, парезы/параличи конечностей отсутствуют. Во время осмотра престал реагировать на вербальное обращение. Тактильное раздражение без реакции. Мидриаз справа. Парез взора вправо. Положительный симптом Бабинского слева. Кратковременные клонические судороги. Повторно вызвана реанимационная бригада СМП. На ЭКГ ЧСС 182 в 1 минуту, изменений зубца Р нет, ST ниже изолинии, Т отрицательный. Сатурация кислорода 92%. Глюкоза – 3,5 ммоль/л.

Задания:

1. Ваш диагноз?
2. Какие неотложные медицинские мероприятия необходимы ребенку?
3. Перечислите показания для медицинской эвакуации.
4. В какое медицинское учреждение необходимо госпитализировать ребенка?
5. Укажите условия медицинской транспортировки.
6. Укажите причину развития критического состояния у пациента.
7. Реализация каких клинических рисков имеется у данного пациента и возможные неблагоприятные события?

Задача №71

У ребенка в возрасте 6 месяцев, доставленного бригадой «Скорой помощи» с диагнозом «ОРВИ, гипертермический синдром» в многопрофильный стационар, во время оформления истории болезни в приёмном отделении развились тонико-клонические судороги. На фоне судорог наступила остановка дыхания и прекратилось сердцебиение.

Задания:

1. Сформулируйте и обоснуйте клинический диагноз.
2. Составьте план дополнительных методов исследования.
3. Окажите доврачебную помощь на догоспитальном этапе
4. Проведите контроль состояния и контроль эффективности лечения

Задача №72

Вызов бригады «Скорой помощи» к ребёнку 8 месяцев в связи с повышением температуры тела и резким изменением общего состояния. Болен первые сутки. Заболевание началось с катаральных явлений со стороны верхних дыхательных путей. Контакты с инфекционными больными отрицаются. Нарушений стула и мочеиспускания не было. Однократно получил 100 мг парацетамола в свече в связи с повышением температуры тела до 38,6°С. Ребенок из группы риска часто болеющих детей. Осмотр врача бригады «Скорой медицинской помощи»: общее состояние тяжелое, заторможен, на голос реагирует с задержкой. Кожные покровы бледные, влажные, чистые. «Мраморность» кожи в области конечностей. Гиперемия зева и задней стенки глотки. Дыхание через нос затруднено. При аускультации лёгких дыхание равномерно проводится с обеих сторон. ЧД 34 в 1 минуту. Изменений перкуторных границ относительной сердечной тупости нет. Тоны сердца приглушены, ослаблены. ЧСС 148 ударов в 1 минуту. АД 70/40 мм. рт. ст. Живот мягкий, безболезненный, размеры печени и селезенки не увеличены. Мочеиспускание было около часа назад. Моча светлая. Менингеальные знаки отрицательные. Асимметрии рефлексов нет. Симптом Бабинского отрицательный. Парезов, параличей нет. Мышечный тонус резко снижен. Сухожильные рефлексы ослаблены. Температура тела 37,8° С. ЭКГ: синусовая тахикардия, расщепление зубца Р, высокий Т. Пульсоксиметрия – SpO₂ 94%.

Задания:

1. Сформулируйте и обоснуйте клинический диагноз.

2. Составьте план дополнительных методов исследования.
3. Окажите доврачебную помощь на догоспитальном этапе
4. Проведите контроль состояния и контроль эффективности лечения

Задача №73

Мальчик 3-х лет, предположительно за 60 минут до прибытия машины «Скорой помощи» принял неизвестное количество таблеток из домашней аптечки бабушки. Родители, обратив внимание на заторможенность и неадекватное поведение ребенка, вызвали «Скорую помощь». Бабушка ребенка страдает гипертонической болезнью, применяет для лечения нифедипин. В момент осмотра: общее состояние тяжелое, оценка по шкале Глазго 10 баллов. Периодически возникают судороги, с преобладанием клонического компонента. Зрачки сужены. Кожные покровы и склеры глаз гиперемированы, дыхание через нос затруднено. ЧД 40 в 1 минуту. Дыхание над легкими пуэрильное, небольшое количество хрипов проводного характера. Тоны сердца резко ослаблены, пульс 60 ударов в 1 минуту, слабого наполнения и напряжения. Артериальное давление 70/20 мм. рт. ст. Живот мягкий, безболезненный, печень выступает на 1 см из-под края реберной дуги по средне-ключичной линии. Не мочился.

Задания:

1. Сформулируйте и обоснуйте клинический диагноз.
2. Составьте план дополнительных методов исследования.
3. Окажите доврачебную помощь на догоспитальном этапе
4. Проведите контроль состояния и контроль эффективности лечения

Задача №74

Вызов бригады «Скорой помощи» к мальчику 4-х лет в связи с потерей сознания. Из анамнеза известно, что ребенок болен 5-й день. Заболевание началось с повышения температуры тела до 38,0°C, умеренных катаральных явлений со стороны носоглотки. Общее состояние постепенно ухудшалось: выросла лихорадка, отмечались головные боли, появились боли при глотании. Перед потерей сознания была рвота. Изменилась форма лица, в связи с появлением припухлости ниже правой ушной раковины. Старший брат мальчика около 2-х недель назад перенес острый паротит. При осмотре: общее состояние ребенка тяжелое. Дыхание учащено до 45 в 1 минуту, пульс 115 ударов в 1 минуту, АД 80/40 мм. рт. ст. Температура тела 39°C. Кожные покровы чистые, умеренная гиперемия задней стенки глотки. Припухлость тканей плотно-тестоватой консистенции за верхней правой ветвью нижней челюсти под ушной раковиной. При аускультации: дыхание над легкими жесткое, равномерно проводится по всей грудной клетке, хрипов нет. Перкуторные границы относительной сердечной тупости не изменены. Тоны сердца ритмичные, приглушены. Живот мягкий, печень и селезенка не увеличены. Мочеиспускание было около 2 часов назад, стул - около 6 часов назад. Ребенок лежит на спине, руки приведены к животу, ноги разогнуты. Сознание отсутствует. Конъюнктивальный и ротоглоточные рефлексы сохранены, на болевое раздражение реагирует в виде отдергивания конечности, произносит непонятные слова. Зрачки умеренно расширены, со слабой реакцией на свет. Ригидность затылочных мышц, симптом Кернига, верхний, средний и нижний симптомы Брудзинского положительные. Симптом Бабинского отрицательный. В момент осмотра отмечаются клонические судороги.

Задания:

1. Ваш диагноз?
2. Какие неотложные медицинские мероприятия необходимы ребенку?
3. Перечислите показания для медицинской эвакуации.
4. В какое медицинское учреждение необходимо госпитализировать ребенка?
5. Укажите условия медицинской транспортировки.
6. Показано ли использование глюкокортикоидов данному пациенту?

Критерии оценки решения ситуационной задачи

Оценка 5 «отлично» ставится, если обучающийся: комплексная оценка предложенной ситуации; знание теоретического материала с учетом междисциплинарных связей, правильный выбор тактики действий; последовательное, уверенное выполнение практических манипуляций; оказание неотложной помощи, в соответствии с алгоритмами действий.

Оценка 4 «хорошо» ставится, если обучающийся: комплексная оценка предложенной ситуации, незначительные затруднения при ответе на теоретические вопросы, не полное раскрытие междисциплинарных связей; правильный выбор тактики действий; логическое обоснование теоретических вопросов с дополнительными комментариями педагога; последовательное, уверенное выполнение практических манипуляций; оказание неотложной помощи, в соответствии с алгоритмом действий.

Оценка 3 «удовлетворительно» ставится, если обучающийся: затруднения с комплексной оценкой предложенной ситуации; неполный ответ, требующий наводящих вопросов педагога; выбор тактики действий, в соответствии с ситуацией, возможен при наводящих вопросах педагога, правильное последовательное, но неуверенное выполнение манипуляций; оказание неотложной помощи, в соответствии с алгоритмами действий.

Оценка 2 «неудовлетворительно» ставится, если обучающийся: неверная оценка ситуации; неправильная выбранная тактика действий, приводящая к ухудшению ситуации, нарушению безопасности пациента; неправильное выполнение практических манипуляций, проводимое с нарушением безопасности.

Перечень практических заданий

Задание № 1 Проведение базовой сердечно-легочной реанимации

Задание № 2 Снятие ЭКГ .

Задание № 3 Аускультация легких и сердца.

Задание № 4 Наложение повязки Дезо.

Задание №5 Наложение повязки «Варежка»

Задание №6 Проведите промывание желудка.

Задание №7 Проведите наложение артериального жгута при кровотечении из плечевой артерии.

Задание №8 Проведите наложение венозных жгутов

Задание №9 Перкуссия печени по Курлову, определение «пузырных симптомов»

Задание №10 наложение шины при переломе правого бедра.

Критерии оценки выполнения практических манипуляций

Оценка 5 «отлично» ставится, если обучающийся: рабочее место оснащается с соблюдением всех требований к подготовке для выполнения манипуляций; практические действия выполняются последовательно, в соответствии с алгоритмом выполнения манипуляций; соблюдаются все требования к безопасности пациента и медперсонала; выдерживается регламент времени; рабочее место убирается, в соответствии с требованиями санэпидрежима; все действия обосновываются.

Оценка 4 «хорошо» ставится, если обучающийся: рабочее место не полностью самостоятельно оснащается для выполнения практических манипуляций; практические действия выполняются последовательно, но неуверенно; соблюдаются все требования к безопасности пациента и медперсонала; нарушается регламент времени; рабочее место убирается, в соответствии с требованиями санэпидрежима; все действия обосновываются с уточняющими вопросами педагога.

Оценка 3 «удовлетворительно» ставится, если обучающийся: рабочее место не полностью оснащается для выполнения практических манипуляций; нарушена последовательность их выполнения; действия неуверенные, для обоснования действий необходимы наводящие и дополнительные вопросы и комментарии педагога; соблюдаются все требования к безопасности пациента и медперсонала рабочее место убирается, в соответствии с требованиями санэпидрежима.

Оценка 2 «неудовлетворительно» ставится, если обучающийся: затруднения с подготовкой рабочего места, невозможность самостоятельно выполнить практические манипуляции; совершаются действия, нарушающие безопасность пациента и медперсонала, нарушаются требования санэпидрежима, техника безопасности при работе с аппаратурой, используемыми материалами.

5.1.5. Тестовые задания для диагностического тестирования по междисциплинарному курсу

Проверяемая компетенция	Задание	Варианты ответов	Тип сложности вопроса	Кол-во баллов за правильный ответ
ПК 5.1, ПК 5.2, ПК 5.3 ОК 01, ОК 02, ОК 04, ОК 05, ОК 06, ОК 07, ОК 09	Максимальная продолжительность клинической смерти при обычных условиях внешней среды составляет:	а) 2-3 минуты б) 4-5 минут в) 5-6 минут г) 6-8 минут	низкий	2,0
ПК 5.1, ПК 5.2, ПК 5.3 ОК 01, ОК 02, ОК 04, ОК 05, ОК 06, ОК 07, ОК 09	Показаниями для сердечно-легочной реанимации являются:	а) Только клиническая смерть б) Агония и предагональное состояние в) Все внезапно развившиеся терминальные состояния г) Клиническая смерть и биологическая смерть	низкий	2,0
ПК 5.1, ПК 5.2, ПК 5.3 ОК 01, ОК 02, ОК 04, ОК 05, ОК 06, ОК 07, ОК 09	Объем вдыхаемого воздуха при проведении ИВЛ взрослому человеку должен быть:	а) 400 — 500 мл б) 600 — 800 мл в) 800 — 1000 мл г) 1000 — 1500 мл	низкий	2,0
ПК 5.1, ПК 5.2, ПК 5.3 ОК 01, ОК 02, ОК 04, ОК 05, ОК 06, ОК 07, ОК 09	Соотношение между компрессиями грудной клетки и вдуваниями воздуха при СЛР, проводимой 1 реаниматором должно быть:	а) 2 вдоха: 30 компрессий б) 1-2 вдоха: 6-8 компрессий в) 2 вдоха: 10 компрессий г) 2 вдоха: 12-15 компрессий	низкий	2,0
ПК 5.1, ПК 5.2, ПК 5.3 ОК 01, ОК 02, ОК 04, ОК 05, ОК 06, ОК 07, ОК 09	Разовая доза адреналина при проведении сердечно-легочной реанимации взрослому составляет:	а) До 0,5 мл 0,1 % раствора б) 0,5 — 1,0 мл 0,1% раствора в) 1,0 — 1,5 мл 0,1% раствора г) 5 мл 0,1% раствора	низкий	2,0

ПК 5.1, ПК 5.2, ПК 5.3 ОК 01, ОК 02, ОК 04, ОК 05, ОК 06, ОК 07, ОК 09	Противопоказанием для применения дроперидола является:	а) Высокое внутричерепное давление б) Глаукома в) Низкое АД г) Все перечисленное верно	средний	5,0
ПК 5.1, ПК 5.2, ПК 5.3 ОК 01, ОК 02, ОК 04, ОК 05, ОК 06, ОК 07, ОК 09	Основным диагностическим критерием типичного острого инфаркта миокарда является:	а) Артериальная гипотония б) Артериальная гипертензия в) Нарушение ритма сердца г) Загрудинная боль продолжительностью более 20 минут д) Холодный пот	средний	5,0
ПК 5.1, ПК 5.2, ПК 5.3 ОК 01, ОК 02, ОК 04, ОК 05, ОК 06, ОК 07, ОК 09	При остром инфаркте миокарда чаще всего развивается:	а) Синусовая брадикардия б) Мерцательная аритмия в) Желудочковая экстрасистолия г) Фибрилляция желудочков	средний	5,0
ПК 5.1, ПК 5.2, ПК 5.3 ОК 01, ОК 02, ОК 04, ОК 05, ОК 06, ОК 07, ОК 09	Желудочковые экстрасистолы у больного с острым инфарктом миокарда могут осложниться:	а) Фибрилляцией предсердий б) Фибрилляцией желудочков в) Полной атриовентрикулярной блокадой г) Асистолией	средний	5,0
ПК 5.1, ПК 5.2, ПК 5.3 ОК 01, ОК 02, ОК 04, ОК 05, ОК 06, ОК 07, ОК 09	Препаратом выбора для купирования пароксизмальной желудочковой тахикардии является:	а) Изоптин б) Строфантин в) Лидокаин г) Панангин	средний	5,0
ПК 5.1, ПК 5.2, ПК 5.3 ОК 01, ОК 02, ОК 04, ОК 05, ОК 06, ОК 07, ОК 09	Нормотопным водителем ритма является:	а) Синусовый узел б) Атриовентрикулярный узел в) Ножки пучка Гиса г) Предсердия	средний	5,0
ПК 5.1, ПК 5.2, ПК 5.3 ОК 01, ОК 02, ОК 04, ОК 05, ОК 06, ОК 07, ОК 09	При диабетической коме необходимо:	а) Туалет верхних дыхательных путей, ингаляция кислорода, полиглюкин в/в капельно	средний	5,0

		б) Туалет верхних дыхательных путей, ингаляция кислорода, физраствор в/в, гемодез, натрия бикарбонат в) В/в инсулин 40 ЕД, ингаляция кислорода, в/в капельно физ. раствор гемодез г) В/в инсулин 20 ЕД + в/м инсулин 20 ЕД, гемодез, полиглюкин		
ПК 5.1, ПК 5.2, ПК 5.3 ОК 01, ОК 02, ОК 04, ОК 05, ОК 06, ОК 07, ОК 09	Массаж сердца новорожденным детям проводится с частотой:	а) 120 р. в мин. б) 100 р. в мин. в) 80 р. в мин. г) 60 р. в мин.	средний	5,0
ПК 5.1, ПК 5.2, ПК 5.3 ОК 01, ОК 02, ОК 04, ОК 05, ОК 06, ОК 07, ОК 09	50% анальгин детям вводится из расчета:	а) 0,1 мл на 1 год жизни б) 0,2 мл на 1 год жизни в) 0,01 мл на 1 кг веса г) 0,02 мл на 1 кг веса	средний	5,0
ПК 5.1, ПК 5.2, ПК 5.3 ОК 01, ОК 02, ОК 04, ОК 05, ОК 06, ОК 07, ОК 09	При острой кишечной непроходимости необходимо:	а) Очистительные клизмы б) Спазмолитики в) Газоотводная трубка г) Обезболивание д) Госпитализация в хирургическое отделение	средний	5,0
ПК 5.1, ПК 5.2, ПК 5.3 ОК 01, ОК 02, ОК 04, ОК 05, ОК 06, ОК 07, ОК 09	При наличии дегтеобразного стула в сочетании с увеличением печени и селезенки нужно заподозрить:	а) Кровотечение из язвы желудка или 12-перстной кишки б) Неспецифический язвенный колит в) Кровотечение из вен пищевода г) Геморроидальное кровотечение	средний	5,0
ПК 5.1, ПК 5.2, ПК 5.3 ОК 01, ОК 02, ОК 04, ОК 05, ОК 06, ОК 07, ОК 09	Лечение острой кровопотери начинают с переливания:	а) Эритроцитарной массы б) Донорской крови в) Кристаллоидных растворов г) Коллоидных растворов	средний	5,0
ПК 5.1, ПК 5.2, ПК 5.3 ОК 01, ОК 02, ОК 04, ОК 05,	Для лечения гиповолемического шока в условиях	а) Кардиотонические средства б) Вазопрессоры в) Плазмозаменители	средний	5,0

ОК 06, ОК 07, ОК 09	скорой медицинской помощи используют:	г) Донорскую кровь		
ПК 5.1, ПК 5.2, ПК 5.3 ОК 01, ОК 02, ОК 04, ОК 05, ОК 06, ОК 07, ОК 09	Какая кровопотеря бывает при физиологических родах?	а) 0,5% от массы тела б) 150-200 мл в) 300-400мл г) Не более 400 мл	средний	5,0
ПК 5.1, ПК 5.2, ПК 5.3 ОК 01, ОК 02, ОК 04, ОК 05, ОК 06, ОК 07, ОК 09	Для клинической картины инсулинозависимого сахарного диабета характерны:	а) Острое начало заболевания чаще в молодом возрасте б) Резкое снижение массы тела в начальном периоде болезни в) Возможность лечения таблетированными сахароснижающими препаратами г) Высокая склонность к развитию кетоацидоза	высокий	8,0
ПК 5.1, ПК 5.2, ПК 5.3 ОК 01, ОК 02, ОК 04, ОК 05, ОК 06, ОК 07, ОК 09	При лечении астматического состояния необходимо:	а) Инфузионная терапия б) Ингаляция кислородовоздушной смеси в) Введение адреномиметиков г) Ведение эуфилина д) Введение кортикостероидов	высокий	8,0
ПК 5.1, ПК 5.2, ПК 5.3 ОК 01, ОК 02, ОК 04, ОК 05, ОК 06, ОК 07, ОК 09	Признаком острейшей стадии инфаркта миокарда является:	а) Т в грудных отведениях б) Высокий остроконечный Т в) Подъем сегмента ST г) Q патологический	высокий	8,0
ПК 5.1, ПК 5.2, ПК 5.3 ОК 01, ОК 02, ОК 04, ОК 05, ОК 06, ОК 07, ОК 09	Симптомы характерные для типичного приступа стенокардии:	а) Загрудинная локализация боли б) Иррадиация боли в) Сжимающий или жгучий характер боли г) Продолжительность боли в течение 3-4 секунды д) Эффект от приема нитроглицерина	высокий	8,0

ПК 5.1, ПК 5.2, ПК 5.3 ОК 01, ОК 02, ОК 04, ОК 05, ОК 06, ОК 07, ОК 09	Адреналин во время реанимации:	а) Повышает возбудимость миокарда б) Может вызвать злокачественную тахикардию в) В дозе 0,1 мг рекомендуется для облегчения дефибрилляции г) При необходимости вводится повторно через 5 минут	высокий	8,0
ПК 5.1, ПК 5.2, ПК 5.3 ОК 01, ОК 02, ОК 04, ОК 05, ОК 06, ОК 07, ОК 09	Критериями эффективности реанимации являются:	а) Пульс на сонной артерии во время массажа б) Экскурсии грудной клетки в) Уменьшение бледности и цианоза г) Сужение зрачков	средний	5,0

5.1.6. Тестовые задания для диагностического тестирования по профессиональному модулю

Проверяемая компетенция	Задание	Варианты ответов	Тип сложности вопроса	Кол-во баллов за правильный ответ
ПК 5.1, ПК 5.2, ПК 5.3 ОК 01, ОК 02, ОК 04, ОК 05, ОК 06, ОК 07, ОК 09	Служба скорой медицинской помощи предназначена для:	а) Оказания экстренной и неотложной медицинской помощи всем больным и пострадавшим б) Оказания экстренной медицинской помощи больным и пострадавшим вне лечебных учреждений в) Оказания экстренной и неотложной медицинской помощи больным и пострадавшим вне лечебных учреждений г) Оказания плановой медицинской помощи всем больным и пострадавшим	низкий	1,0

ПК 5.1, ПК 5.2, ПК 5.3 ОК 01, ОК 02, ОК 04, ОК 05, ОК 06, ОК 07, ОК 09	Выезд на экстренный вызов считается своевременным, если он осуществлен не позднее:	а) Двух минут после поступления вызова б) Четырех минут после поступления вызова в) Десяти минут после поступления вызова г) Двадцати минут после поступления вызова	низкий	1,0
ПК 5.1, ПК 5.2, ПК 5.3 ОК 01, ОК 02, ОК 04, ОК 05, ОК 06, ОК 07, ОК 09	Больные и пострадавшие, доставленные бригадой скорой медицинской помощи должны быть осмотрены в приемном отделении ЛПУ не позднее:	а) Пяти минут после доставки б) Десяти минут после доставки в) Двадцати минут после доставки г) Тридцати минут после доставки	низкий	1,0
ПК 5.1, ПК 5.2, ПК 5.3 ОК 01, ОК 02, ОК 04, ОК 05, ОК 06, ОК 07, ОК 09	При определении границ зоны обслуживания подстанциями скорой медицинской помощи в первую очередь учитывается:	а) Численность населения б) Плотность населения в) Количество предприятий и объектов социально-культурного назначения г) Протяженность и состояние дорог ведущих к объектам, расположенным на границе зоны обслуживания	низкий	1,0
ПК 5.1, ПК 5.2, ПК 5.3 ОК 01, ОК 02, ОК 04, ОК 05, ОК 06, ОК 07, ОК 09	Объем вдыхаемого воздуха при проведении ИВЛ взрослому человеку должен быть:	а) 400 — 500 мл б) 600 — 800 мл в) 800 — 1000 мл г) 1000 — 1500 мл	средний	2,0
ПК 5.1, ПК 5.2, ПК 5.3 ОК 01, ОК 02, ОК 04, ОК 05, ОК 06, ОК 07, ОК 09	Соотношение между компрессиями грудной клетки и вдуваниями воздуха при СЛР, проводимой 1 реаниматором должно быть:	а) 2 вдоха: 30 компрессий б) 1-2 вдоха: 6-8 компрессий в) 2 вдоха: 10 компрессий г) 2 вдоха: 12-15 компрессий	средний	2,0
ПК 5.1, ПК 5.2, ПК 5.3	Разовая доза адреналина при	а) До 0,5 мл 0,1 % раствора	средний	2,0

ОК 01, ОК 02, ОК 04, ОК 05, ОК 06, ОК 07, ОК 09	проведении сердечно-легочной взрослому составляет:	б) 0,5 — 1,0 мл 0,1% раствора в) 1,0 — 1,5 мл 0,1% раствора г) 5 мл 0,1% раствора		
ПК 5.1, ПК 5.2, ПК 5.3 ОК 01, ОК 02, ОК 04, ОК 05, ОК 06, ОК 07, ОК 09	Противопоказанием для применения дроперидола является:	а) Высокое внутричерепное давление б) Глаукома в) Низкое АД г) Все перечисленное верно	средний	2,0
ПК 5.1, ПК 5.2, ПК 5.3 ОК 01, ОК 02, ОК 04, ОК 05, ОК 06, ОК 07, ОК 09	Основным диагностическим критерием типичного острого инфаркта миокарда является:	а) Артериальная гипотония б) Артериальная гипертензия в) Нарушение ритма сердца г) Загрудинная боль продолжительностью более 20 минут д) Холодный пот	средний	2,0
ПК 5.1, ПК 5.2, ПК 5.3 ОК 01, ОК 02, ОК 04, ОК 05, ОК 06, ОК 07, ОК 09	При остром инфаркте миокарда чаще всего развивается:	а) Синусовая брадикардия б) Мерцательная аритмия в) Желудочковая экстрасистолия г) Фибрилляция желудочков	средний	2,0
ПК 5.1, ПК 5.2, ПК 5.3 ОК 01, ОК 02, ОК 04, ОК 05, ОК 06, ОК 07, ОК 09	Желудочковые экстрасистолы у больного с острым инфарктом миокарда могут осложниться:	а) Фибрилляцией предсердий б) Фибрилляцией желудочков в) Полной атриовентрикулярной блокадой г) Асистолией	средний	2,0
ПК 5.1, ПК 5.2, ПК 5.3 ОК 01, ОК 02, ОК 04, ОК 05, ОК 06, ОК 07, ОК 09	Препаратом выбора для купирования пароксизмальной желудочковой тахикардии является:	а) Изоптин б) Строфантин в) Лидокаин г) Панангин	средний	2,0
ПК 5.1, ПК 5.2, ПК 5.3 ОК 01, ОК 02, ОК 04, ОК 05, ОК 06, ОК 07, ОК 09	При острой кишечной непроходимости необходимо:	а) Очистительные клизмы б) Спазмолитики в) Газоотводная трубка г) Обезболивание	средний	2,0

		д) Госпитализация в хирургическое отделение		
ПК 5.1, ПК 5.2, ПК 5.3 ОК 01, ОК 02, ОК 04, ОК 05, ОК 06, ОК 07, ОК 09	При наличии дегтеобразного стула в сочетании с увеличением печени и селезенки нужно заподозрить:	а) Кровотечение из язвы желудка или 12-перстной кишки б) Неспецифический язвенный колит в) Кровотечение из вен пищевода г) Геморроидальное кровотечение	средний	2,0
ПК 5.1, ПК 5.2, ПК 5.3 ОК 01, ОК 02, ОК 04, ОК 05, ОК 06, ОК 07, ОК 09	Лечение острой кровопотери начинают с переливания:	а) Эритроцитарной массы б) Донорской крови в) Кристаллоидных растворов г) Коллоидных растворов	средний	2,0
ПК 5.1, ПК 5.2, ПК 5.3 ОК 01, ОК 02, ОК 04, ОК 05, ОК 06, ОК 07, ОК 09	Для клинической картины инсулинозависимого сахарного диабета характерны:	а) Острое начало заболевания чаще в молодом возрасте б) Резкое снижение массы тела в начальном периоде болезни в) Возможность лечения таблетированными сахароснижающими препаратами г) Высокая склонность к развитию кетоацидоза	высокий	5,0
ПК 5.1, ПК 5.2, ПК 5.3 ОК 01, ОК 02, ОК 04, ОК 05, ОК 06, ОК 07, ОК 09	Признаком острейшей стадии инфаркта миокарда является:	а) Т в грудных отведениях б) Высокий остроконечный Т в) Подъем сегмента ST г) Q патологический	высокий	5,0
ПК 5.1, ПК 5.2, ПК 5.3 ОК 01, ОК 02, ОК 04, ОК 05, ОК 06, ОК 07, ОК 09	Симптомы характерные для типичного приступа стенокардии:	а) Загрудинная локализация боли б) Иррадиация боли в) Сжимающий или жгучий характер боли г) Продолжительность боли в течение 3-4 секунды д) Эффект от приема	высокий	5,0

		нитроглицерина		
ПК 5.1, ПК 5.2, ПК 5.3 ОК 01, ОК 02, ОК 04, ОК 05, ОК 06, ОК 07, ОК 09	К ранним признакам биологической смерти относятся:	а) Расширенные зрачки, не реагирующие на свет зрачки б) Трупные пятна в) Окоченение мышц г) Помутнение роговицы д) Деформация зрачка	высокий	5,0
ПК 5.1, ПК 5.2, ПК 5.3 ОК 01, ОК 02, ОК 04, ОК 05, ОК 06, ОК 07, ОК 09	Противопоказаниями для проведения сердечно-легочной реанимации являются:	а) Старческий возраст б) Травмы не совместимые с жизнью в) Заведомо неизлечимые заболевания, в последней стадии развития г) Алкоголизм, психические заболевания	высокий	5,0

Критерии оценки:

Успешное прохождение диагностического тестирования – выполнение 70 % заданий и более.